



Jean-Jacques Amy



Fabienne Richard

# Mutilations génitales féminines: les reconnaître, les prendre en charge (2<sup>e</sup> partie)

Jean-Jacques Amy<sup>1</sup>, Fabienne Richard<sup>2</sup>

1. Professeur émérite à la VUB; Rédacteur en chef, *European Journal of Contraception and Reproductive Health Care*
2. Sage-femme, MSc, Département de Santé Publique, Institut de Médecine Tropicale, Anvers

KEYWORDS: CLITORIDECTOMY – EXCISION – INFIBULATION – FEMALE GENITAL MUTILATION

Les médecins, en particulier les gynécologues, et les sages-femmes doivent être informés des circonstances entourant la pratique des mutilations génitales féminines, de leurs répercussions sur la santé, des traitements pouvant venir en aide aux femmes qui en furent victimes et des modalités de prévention de ce fléau. Cet article se veut être un aperçu succinct, mais aussi complet que possible, de ces différents aspects.

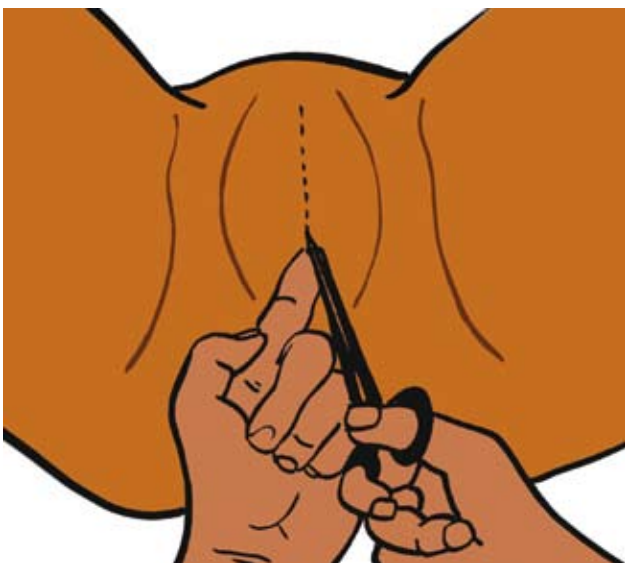
## Technique de la désinfibulation

Cette intervention est d'une grande simplicité. Après avoir introduit un doigt ou une pince de Kocher fermée dans l'orifice vulvaire postérieur et l'avoir fait pénétrer sous le rideau cicatriciel jusqu'à la partie antérieure de la vulve, la cicatrice de l'infibulation est incisée sur toute sa hauteur (Figure 4) en prenant soin de ne pas endommager l'urètre et – le cas échéant – le clitoris, qui peut être

présent même dans des formes sévères d'infibulation. Les berges des plaies dans chacune des grandes lèvres sont réunies par des sutures hémostatiques de fil absorbable, sous forme de points séparés (Figures 5 et 6). Les soins post-opératoires sont ceux administrés en routine. Une toilette vulvaire sera effectuée plusieurs fois par jour. On veillera à ce que les moignons des grandes lèvres ne coalescent pas. Du tulle gras peut être appliqué sur des zones cruentées qui subsisteraient après la désinfibulation. On informera la patiente des changements que la désinfibulation apportera lors de la miction, des règles et des rapports sexuels.

Une guidance psychologique à plus long terme sera proposée aux femmes qui ne peuvent s'exprimer au moment de l'intervention. On les informera au sujet du réseau associatif et social qui peut les encadrer et les conseiller, également en ce qui concerne les autres problèmes auxquels elles sont souvent confrontées (demande d'asile, analphabétisme, isolement,...).

Figure 4: Désinfibulation (incision antérieure).



## Réinfibulation

En Belgique, la déontologie médicale n'autorise pas à procéder à une réinfibulation, comme cela se pratique dans les pays d'origine de ces femmes après l'accouchement ou dans d'autres circonstances. L'article 409 du Code Pénal traitant des MGF n'interdit pas explicitement la réinfibulation, mais il se prête à une interprétation en ce sens. On peut également invoquer l'article 400 du Code Pénal belge, qui sanctionne les coups et blessures, pour refuser de pratiquer la réinfibulation.

## La chirurgie «reconstructrice» du clitoris

Un urologue français a mis au point une technique d'abaissement du moignon clitoridien qui est actuellement pratiquée dans divers hôpitaux en France, en Espagne et dans certains pays d'Afrique

(Burkina Faso, Egypte) sur des femmes excisées (15, 22). La peau couvrant le moignon clitoridien est réséquée; ce dernier est ensuite dégagé du tissu cicatriciel qui l'entoure et le ligament suspenseur du clitoris sectionné afin d'en permettre l'abaissement. Le plan de section du clitoris est fixé au niveau où est normalement situé le gland à l'extrémité de l'incision cutanée initiale. Un surjet prenant le périoste et interposant les deux muscles bulbo-caverneux au-dessus de la partie distale du moignon clitoridien est destiné à empêcher sa ré-ascension. La partie supérieure de l'incision cutanée est ensuite suturée en deux plans (22).

Figure 5: Points d'hémostase après désinfibulation.

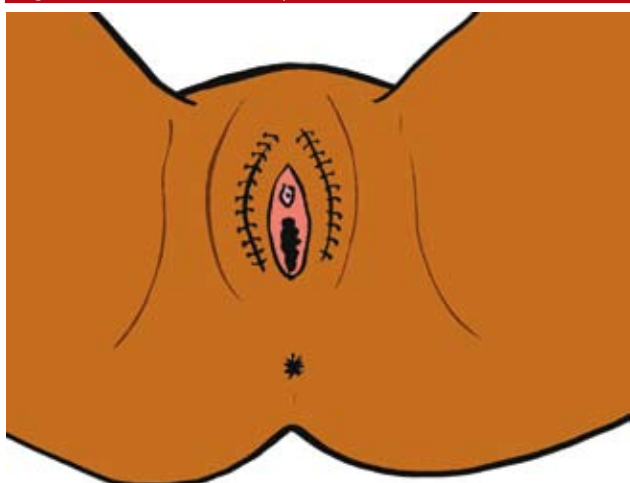
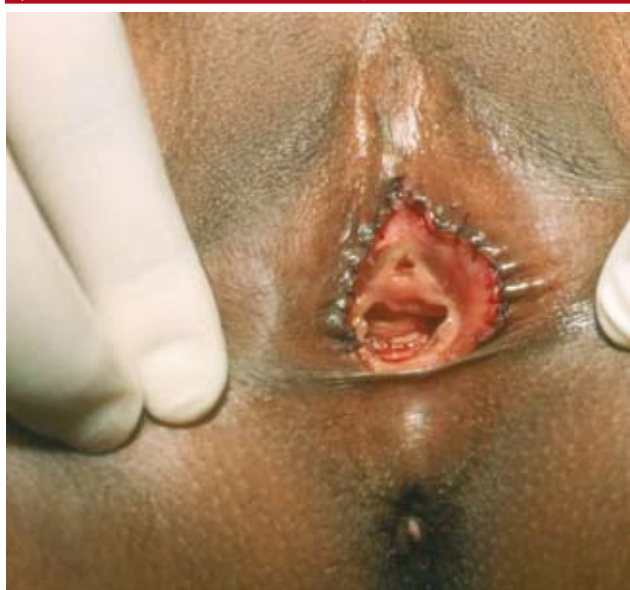

Figure 6: Même patiente que celle représentée dans la figure 3 (voir 1<sup>re</sup> partie). Aspect des organes génitaux externes immédiatement après désinfibulation pratiquée sous anesthésie locale, après pré-médication avec midazolam et piritramide. Le sillon résultant de l'ablation du clitoris pratiquée à l'occasion de la MGF est particulièrement bien visible (© J. J. Amy)



Une seule étude est disponible sur les résultats de l'expérience française. Les auteurs rapportent avoir constaté la présence d'un massif clitoridien visible dans 87% des cas, six mois après l'intervention; 75% de ces patientes auraient fait état d'une amélioration de la fonction sexuelle clitoridienne. Cette dernière fut évaluée à l'aide d'un interrogatoire de la patiente et non par la mesure de l'orgasme par des techniques actuelles (IRM, sondes vibratoire ou thermique, etc.). Comme le soulignent les auteurs, l'appréciation du retentissement des MGF sur la sexualité est compliquée par le manque de données concernant la normalité dans ce domaine; elle l'est plus encore par le fait que la majorité des femmes ont été excisées très jeunes, avant d'avoir eu des rapports sexuels, et qu'elles n'ont donc pas conscience de ce qui peut être éprouvé avec un clitoris intact. Nombre d'entre elles demandent à être opérées pour «réparer la blessure», «redeviennent une personne à part entière», «restaurer leur identité de femme» (2). Il semble que, dans le chef de ces femmes qui ont été victimes de mutilations, seul le couteau peut refaire ce que le couteau a détruit. La «réparation», c'est retrouver le «droit à être une femme». Cela illustre bien la dimension psychologique et la valeur symbolique de l'intervention, même en l'absence de récupération de la fonction clitoridienne (22). Il est difficile à l'heure actuelle de savoir quelle part joue la chirurgie dans le mieux-être ressenti par certaines femmes après l'intervention par rapport aux autres aspects de la prise en charge dont elles bénéficient: consultations avec la psychologue et la sexologue, écoute, empathie. La prise en charge d'une femme excisée ne saurait en effet se résumer à la «reconstruction» du clitoris. Il est essentiel que la femme puisse exprimer ses attentes, qu'elle soit prise en charge par une équipe pluridisciplinaire et soit informée de manière objective des résultats qu'elle est en droit d'attendre de l'opération. Une discussion avec les différents membres de l'équipe permettra de mieux cerner la demande. Certaines femmes choisiront de ne pas se faire opérer si d'autres méthodes peuvent résoudre leur problème (groupes de paroles, séances avec une sexologue,...). Ainsi, à l'Hôpital Trousseau à Paris, 30% seulement des femmes qui ont demandé initialement à subir une reconstruction se sont fait opérer (23). Selon une consœur française qui pratique cette intervention, nombre de femmes excisées attendent de cet acte chirurgical la reconstruction d'un sexe intact, ce qui est impossible. Dans un certain nombre de cas, il y a une petite élévation assez esthétique à l'endroit où le clitoris a été libéré; dans d'autres, l'aspect est sensiblement le même qu'avant l'intervention (2). Les phénomènes de cicatrisation et d'épithélialisation spontanée durant les premières semaines tendent à enfouir le néo-gland clitoridien. C'est pourquoi l'équipe française conseille de laisser en fin d'intervention un néo-gland très exposé et plus grand que la normale pour éviter d'obtenir à distance un résultat trop discret (22).

## Prévention des MGF chez les filles de la patiente

La prévention des MGF commence dès la grossesse des femmes originaires de pays où on y procède. Dans un nombre non

négligeable de cas, la mutilation survient en effet dans la petite enfance. Les obstétriciens et les sages-femmes sont les premiers acteurs de cette prévention. Au cours des consultations prénatales, ils aideront la femme à faire le lien entre des complications qu'elle a pu avoir avant ou pendant la grossesse et la mutilation qu'elle a subie (difficultés à uriner, infections urinaires à répétition,...). Progressivement, le devenir de la petite fille à naître et de ses aînées sera abordé. On rappellera que l'excision est douloureuse et dangereuse pour l'enfant, qu'elle n'est pas exigée par la religion et qu'elle est interdite par la loi belge. Au terme de ces entretiens, on s'efforcera d'obtenir des parents la promesse formelle qu'ils s'opposeront à la mutilation de leur fille.

Le sujet n'est pas facile à aborder, tant pour la femme excisée, qui n'a pas l'habitude de parler de sujets intimes à un étranger, que pour le professionnel de santé qui ne se sent pas toujours bien préparé à cette tâche. Il faut choisir des mots qui ne choquent pas. On parlera d'*excision*, de *coupure* ou d'*infibulation* plutôt que de *mutilation*. La femme, quant à elle, dira qu'elle est *fermée* ou *cousue*.

## La répression, étape inévitable de la prévention

L'article 409 de la loi du 28 novembre 2000 sur la protection des mineurs, entrée en vigueur le 1<sup>er</sup> avril 2001, prévoit des peines d'emprisonnement et de réclusion pour toute personne coupable ou complice d'une MGF. La sanction est plus lourde si la mutilation a été pratiquée sur une mineure. Le principe de «compétence territoriale étendue» (déjà d'application en matière de répression du «tourisme sexuel») vise aussi les MGF, si la victime est mineure: l'infraction commise à l'étranger pourra être poursuivie en Belgique si son auteur se trouve dans le pays. L'article 458bis du Code Pénal précise que le secret professionnel *peut* être levé lorsqu'un mineur est concerné; dans pareil cas, le Procureur du Roi *peut* être informé d'une MGF constatée ou d'un risque grave et imminent qu'elle soit pratiquée. Si le risque de mutilation est établi, le juge des référés peut confier la fillette à la garde d'un autre membre de la famille et interdire qu'elle quitte le territoire. C'est là une mesure extrême dont les conséquences sont lourdes: les parents ne sont pas animés de mauvaises intentions à l'égard de leur fille et la séparation semblera injustifiée aux uns comme à l'autre (24).

La médiatisation des poursuites engagées dans de nombreux pays d'accueil à l'encontre des parents et de l'exciseuse a contribué à réduire considérablement la fréquence des MGF dans ces pays. La France, depuis plus de 30 ans, développe une jurisprudence extrêmement sévère. Les exciseuses et les parents des petites victimes comparaissent en cour d'assises et sont condamnés à des peines de prison ferme. Sporadiquement, la presse fait encore état d'une mutilation dans un pays d'accueil occidental. En janvier 2009, une fillette de sept ans résidant en France fut victime d'une hémorragie grave suite à une tentative d'excision par ses propres parents,

d'origine guinéenne. A ce jour, aucune poursuite pénale n'a été engagée en Belgique; on ne sait pas si une plainte a jamais été déposée.

## Où s'adresser

Si l'on a connaissance d'une menace avérée de mutilation chez une fillette ou une jeune fille, il conviendra de contacter sans tarder une association luttant contre les MGF. Le *Groupement pour l'Abolition des Mutilations Sexuelles* (GAMS)-Belgique ([www.gams.be](http://www.gams.be)), fondé en 1996, a une équipe composée principalement de bénévoles. Son terrain d'action comprend tant l'aide individuelle à toute personne concernée que l'information du grand public et l'information et la formation des professionnels de la santé. Le GAMS s'emploie à sensibiliser les communautés africaines de Belgique au rejet définitif de ces pratiques. Il assiste les femmes excisées vivant en Belgique en matière d'obtention d'aide juridique, médicale et psychosociale. Il intervient pour protéger une fillette ou une jeune fille vivant en Belgique qui court le risque d'être excisée lors d'un retour au pays. Il dispense aux femmes africaines des cours leur permettant de mieux connaître leur corps et de concevoir les effets nocifs des MGF. Ces cours contribuent à faciliter leur insertion sociale.

Le GAMS-Belgique s'investit dans un travail de prévention et d'information, et s'efforce de changer les mentalités parmi certains groupes d'immigrés. Au risque de perdre la confiance que lui témoignent ces derniers, il ne peut dénoncer des faits portés à sa connaissance. Ce rôle incombe à une autre organisation, très récemment créée.

Née le 26 janvier dernier, l'ASBL *INTACT* ([www.intact-associations.org](http://www.intact-associations.org)) entame la lutte contre les MGF sur le plan juridique tout en tenant compte de la spécificité de la problématique et de la connotation culturelle qu'elle a pour ceux qui la pratiquent. L'association veut servir de relais à toute personne – victime, proche parent, enseignant, médecin,... – informée au sujet d'une MGF déjà pratiquée ou qui risque de l'être de façon imminente. Dans un but dissuasif, elle se charge de rappeler aux parents concernés l'interdiction légale pesant sur la coutume. Elle requerra auprès des juges de la jeunesse le placement chez un tiers d'une fillette menacée. Si l'excision risque de se produire lors de vacances dans le pays d'origine, elle introduira une action en référé au civil pour faire interdiction de quitter le territoire.

## Constat des lésions, rédaction d'un certificat, tenue du dossier

L'expertise en matière de MGF fait encore défaut au sein du corps médical et du personnel paramédical. En raison du nombre croissant de migrants en provenance de pays où ces pratiques ont cours, il convient que ce thème soit abordé dans l'enseignement professionnel des généralistes, des pédiatres, des gynécologues-obstétriciens et des sages-femmes, en Belgique.

Ville, date .....






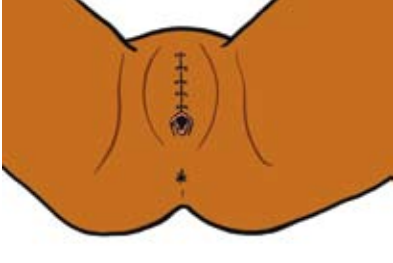
Référence du médecin (cachet)

## Certificat Médical

### A qui de droit,

Je soussigné(e), ....., docteur en médecine, certifie avoir examiné  
Mme/Mlle ....., née le .....  
à ..... d'origine ..... et de nationalité .....  
N° SP (demandeur d'asile) ou Carte d'Identité N° .....  
(si enfant, mettre les coordonnées des parents)

Cette dernière a subi la mutilation sexuelle suivante (définition OMS 2007):

Types (cocher le type)	Zones excisées en rouge	Aspect après cicatrisation
<b>Type 1</b> «Clitoridectomie»: ablation partielle ou totale du capuchon et /ou du clitoris		
<b>Type 2</b> «Excision»: ablation partielle ou totale du clitoris et des petites lèvres, avec ou sans excision des grandes lèvres		
<b>Type 3</b> «Infibulation»: rétrécissement de l'orifice vaginal avec recouvrement par l'ablation et l'accolement des petites lèvres et/ou des grandes lèvres, avec ou sans excision du clitoris		
<b>Type 4</b> autres formes (incision, cautérisation) Préciser:		

### Conséquences:

- Algies chroniques
- Cicatrices chéloïdes
- Kystes dermoïdes
- Problèmes urinaires ou fécaux (dysurie, incontinence urinaire ou fécale,...)
- Infections génitales ou urinaires
- Dysménorrhée, émission prolongée du flux menstruel
- Dyspareunie, troubles de la sexualité, diminution de la libido
- Stérilité
- Problèmes durant la grossesse ou à l'accouchement
- Troubles psychologiques: angoisse/dépression/troubles du comportement
- Autres (à préciser)

### Traitement(s) proposé(s):

- Suivi médical régulier et traitement(s) approprié(s)
- Traitement chirurgical (marsupialisation kyste, désinfibulation,...)
- Reconstruction du clitoris
- Consultation psychologue
- Consultation sexologue
- Autres (à préciser)

### Commentaires

### Signature

Les médecins sont de plus en plus souvent appelés à constater l'existence de séquelles de MGF ou, au contraire, l'intégrité de la vulve. Nous proposons de faire usage à cette fin du certificat reproduit à la page précédente, qui peut être transmis aux instances administratives compétentes. Ce certificat type a été réalisé par une équipe de sages-femmes et de médecins qui travaillent en collaboration avec le GAMS-Belgique. Une description détaillée des lésions constatées, de préférence accompagnée d'une photographie ou d'un dessin, et un rapport circonstancié seront repris dans le dossier médical, ce qui permettra le suivi, de la plus haute importance, d'une personne à risque d'être (à nouveau) soumise à une mutilation.

Dessins de Dimi Dumo ([www.dimmidumo.be](http://www.dimmidumo.be)), d'après des croquis de F. Richard [19].

#### Références

1. UNICEF. Female genital mutilation/cutting, a statistical exploration. New York: UNICEF 2005.
2. Bellas Cabane C. *La coupure - L'excision ou les identités douloureuses*. Paris: La Dispute 2008, pp. 53, 181, 191, 194.
3. Amy JJ. Contexte socioculturel et religieux des mutilations génitales féminines. Bruxelles: Centre d'Action Laïque, *Outils de Réflexion* 2002;17:18-20.
4. Leye E, Deblonde J. *La législation belge en matière de mutilations génitales féminines et l'application de la loi en Belgique*. Gand: International Centre for Reproductive Health (ICRH) 2004, publication No. 9.
5. ONE. Registre des naissances Région Wallonie-Bruxelles 2007.
6. Leye E, Ysebaert I, Deblonde J, Claeys P, Vermeulen G, Jacquemyn Y, Temmerman M. Female genital mutilation: knowledge, attitudes and practices of Flemish gynaecologists. *Eur J Contracept Reprod Health Care* 2008;13:182-90.
7. GGOLFB. La gynécologie-obstétrique face aux défis de la multiculturalité. GGOLFB: Communiqué de presse 15-11-2008 (cfr. *Le Soir* du 15 novembre 2008: Pas d'interdit sur le certificat de virginité).
8. Mager F, Noriega Tontor C. *Les mutilations génitales féminines, mieux les comprendre pour mieux les prendre en charge*. Mémoire de fin d'études pour l'obtention du diplôme de sage-femme. Liège: Institut St-Julienne 2003.
9. Henrion R. Mutilations génitales féminines, mariages forcés et grossesses précoces. *Bull Acad Natle Méd* 2003;187/6:1-9.
10. WHO. Female genital mutilation: an overview. Geneva: World Health Organization 1998.
11. WHO. A systematic review of the health complications of female genital mutilation including sequelae in childbirth. Geneva: World Health Organization 2000.
12. Okonofua FE, Larsen U, Oronsaye F, Snow RC, Slinger TE. The association between female genital cutting and correlates of sexual and gynaecological morbidity in Edo State, Nigeria. *BJOG* 2002;109:1089-96.
13. Alisibiani SA, Rouzi AA. Sexual function in women with female genital mutilation. *Fertil Steril* 2008; sous presse. (doi:10.1016/j.fertnstert.2008.10.035).
14. Catania L, Abdulcadir O, Puppo V, Verde JB, Abdulcadir J, Abdulcadir D. Pleasure and orgasm in women with Female Genital Mutilation/Cutting (FGM/C). *J Sex Med* 2007;4:1666-78.
15. Thabet S, Thabet A. Defective sexuality and female circumcision: the cause and the possible management. *J Obstet Gynaecol Res* 2003;29:12-9.
16. Behrendt A, Moritz S. Posttraumatic stress disorder and memory problems after Female Genital Mutilation. *Am J Psychiatry* 2005;162:1000-2.
17. WHO study group on female genital mutilation and obstetric outcome, Banks E, Meirig O, Farley T, Akande O, Bathija H, Ali M. Female genital mutilation and obstetric outcome: WHO collaborative prospective study in six African countries. *Lancet* 2006;367:1835-41.
18. Denholm N. *Female genital mutilation teaching component*. New Zealand FGM Education Programme 1998.
19. Richard F, Daniel D, Ostyn B, Colpaert E, Amy JJ. *Vrouwelijke genitale verminking (vrouwenbesnijdenis) - Handleiding voor bij de bevalling/Mutilations génitales féminines: Conduite à tenir à l'accouchement. Technisch advies voor gezondheidspersoneel in België / Guide technique pour les professionnels de santé*. Bruxelles: Ministerie van Consumentenzaken, Volksgezondheid en Leefmilieu/Ministère de la Santé Publique 2000, 14 p.
20. Danish National Board of Health. *Prevention of female circumcision*. Albertslund: Sundhedsstyrelsen 2000.
21. Rouzi AA, Aljhadali EA, Amarin ZO, Abduljabbar HS. The use of intrapartum defibulation in women with female genital mutilation. *Br J Obstet Gynaecol* 2001;108:949-51.
22. Foides P, Louis-Sylvestre C. Résultats de la réparation chirurgicale du clitoris après mutilation sexuelle: 453 cas. *Gynécologie Obstétrique Fertil* 2006;34:1137-41.
23. Conseil de l'Ordre National des Sages-Femmes. Réparation de l'excision: la sage-femme au coeur du dispositif. *Contact sages-femmes* 2008;16:20.
24. Jaspis P. Les mutilations génitales féminines - Aspects juridiques. Exposé à l'occasion d'une séance de formation organisée par la Police Fédérale, Bruxelles, le 12 septembre 2005.