LOUVAIN MED. 117: 142-148, 1998.

TOXOCAROSE OPHTALMIQUE À PROPOS D'UNE OBSERVATION CLINIQUE *(LARVA MIGRANS OCULAIRE)*

M. BEZZARI[1], G. BIGAIGNON[1], P. JAUMAIN[2], V. WERY[2], B. SNYERS[2] et T. VERVOORT[3]

Mots clefs: *Toxocara,* larva migrans, toxocarose ophtalmique, helminthiase, sérologie parasitaire, ELISA

RÉSUMÉ

Le présent article est consacré à l'observation clinique d'une toxocarose ophtalmique à **Toxocara canis** *chez une femme de 39 ans, d'origine africaine vivant en Belgique, ayant eu contact avec des chiots non vermifugés. La présentation du cas clinique est suivie d'une revue des diversités cliniques, diagnostiques et thérapeutiques, ainsi que l'apport incontournable du test sérologique qu'est la technique ELISA utilisant un antigène de sécrétion-excrétion du second stade larvaire L2.*

INTRODUCTION

Parmi les causes infectieuses d'endophtalmie, il en est une, rare, qui est due à l'installation aberrante dans l'œil d'une larve d'un némathelminthe, à savoir un ascaris inféodé au chien *(Toxocara canis)* ou au chat *(Toxocara cati).* Cette larve d'helminthe ne trouvant pas son lieu d'élection dans l'intestin de l'homme, effectue un long trajet principalement dans les viscères (d'où son nom de larva migrans visceralis ou LMV) et finalement dans le tissu hépatique où elle déclenche la formation d'un granulome qui la circonscrit (1, 2).

Comme le globe oculaire peut représenter une des voies terminales d'une larve active de *Toxocara* (larva migrans oculaire ou LMO), nous présentons tout d'abord, avant l'ensemble des possibilités cliniques, une observation de toxocarose ophtalmique.

PRÉSENTATION CLINIQUE

Madame A.O. est une patiente zaïroise de 39 ans, domiciliée dans le Hainaut depuis plusieurs années et dont la plainte unique réside en une importante baisse de la vision de son œil droit depuis juillet 1996.

Dans les antécédents de la patiente, retenons une tuberculose pulmonaire en 1992 ayant bien répondu à une quadrichimiothérapie. Il n'existe actuellement aucun signe évident de l'évolutivité de cette tuberculose tant sur les plans clinique, biologique que radiologique.

Un premier bilan de laboratoire est donc demandé et montre:

[1] *Laboratoire de Sérologie bactérienne et parasitaire, Unité de Microbiologie et*

[2] *Service d'Ophtalmologie, Cliniques Universitaires St-Luc, 1200 Bruxelles.*

[3] *Laboratoire de Biologie Clinique, Institut de Médecine Tropicale, 2000 Anvers.*

- VS: 24 mm/heure imputable à une élévation globale des IgG
- CRP normale, < 0,8 mg/100 ml
- complet hématologique sans particularité
- pas d'élévation des enzymes hépatiques
- sérologie négative pour la toxoplasmose et pour un bilan bactérien *(Chlamydia, Borrelia burgdorferi, Yersinia,* antistreptolysines) et viral (EBV, CMV, *Herpes zoster,* HIV)
- sérologie auto-immune négative (Waaler-Rose, latex, FAN).

Un traitement par mydriatiques et corticoïdes locaux est instauré ainsi que trois injections sous-conjonctivales de corticoïdes, mais sans résultat. C'est pourquoi la patiente nous est adressée en octobre 1996.

A l'examen ophtalmologique, nous évaluons l'acuité visuelle de l'œil droit à 2/10 non améliorable et celle de l'œil gauche à 10/10. Il existait de plus une faible réaction inflammatoire de la chambre antérieure à l'œil droit. Au fond de l'œil droit (fig. 1), on notait la présence d'une forte réaction inflammatoire du vitré, la présence d'une importante vasculite, d'un œdème papillaire nasal et la présence d'un granulome rétinien en périphérie nasale. L'œil gauche était sans particularité (fig. 2).

Devant ce tableau de panuvéite droite s'accompagnant d'une forte réaction inflammatoire du vitré et d'un granulome rétinien, nous décidons de réaliser une mise au point biologique complémentaire. Le test ELISA pour *Toxocara* est revenu positif avec une moyenne des densités optiques lues au spectrophotomètre de 0,570 pour une valeur limite positive de 0,250. Une anamnèse com-

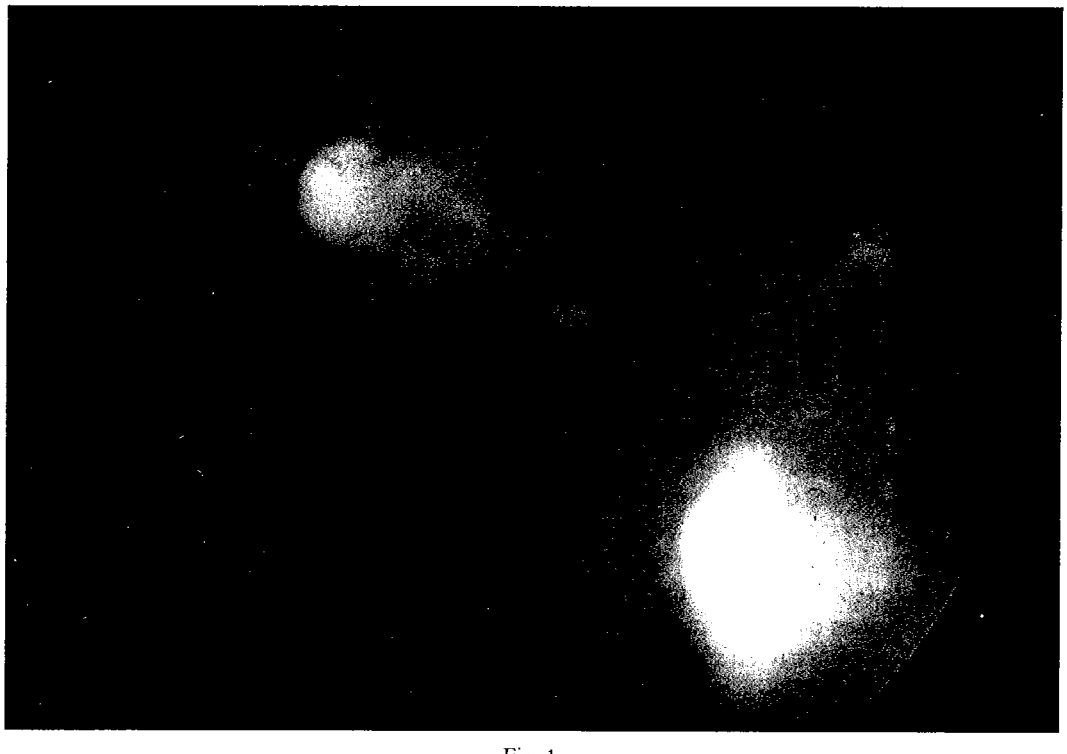

Fig. 1

Fond d'œil droit de la patiente: présence d'un granulome inflammatoire en périphérie rétinienne avec traction vitréenne à la papille optique.

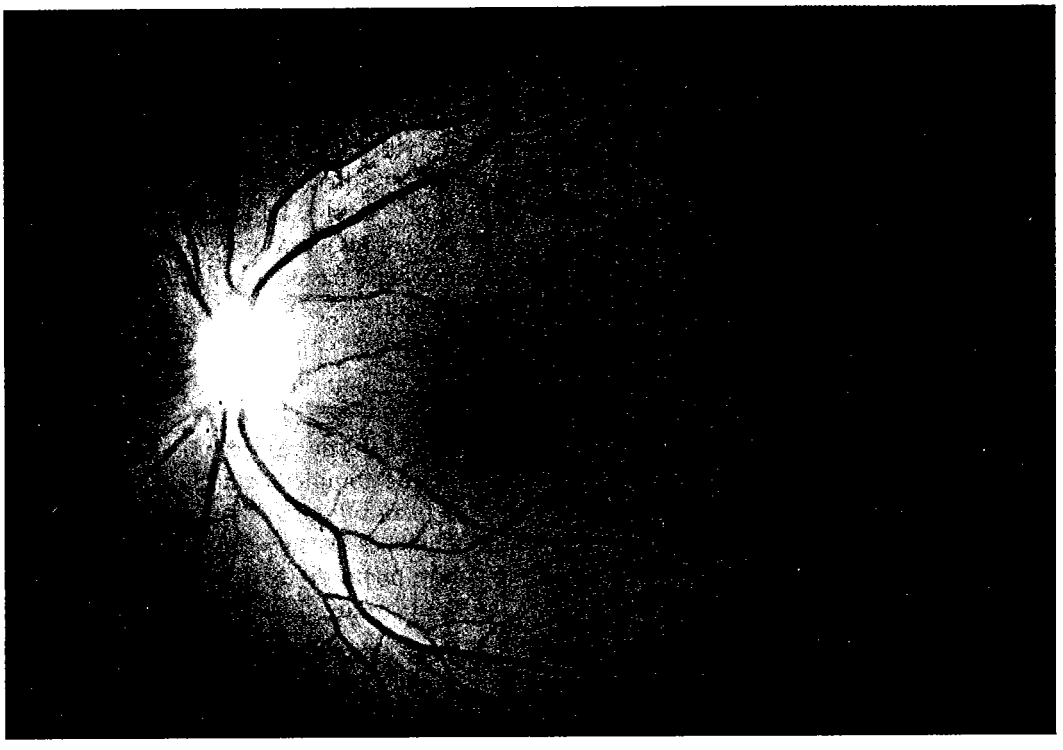

Fig. 2
Œil gauche de la patiente: fond d'œil normal

plémentaire révèle que cette patiente a été en contact, cette année 1996, avec des jeunes chiots non vermifugés. A noter l'absence d'hyperéosinophilie lors de ce deuxième bilan biologique.

Une thérapie orale de méthylprednisolone (64 mg/jour en doses dégressives) a été instaurée, ainsi que l'acétate de prednisolone en collyre 3 x/jour et du cyclopentolate en collyre le soir, afin de maintenir une dilatation pupillaire. Un traitement systémique par albendazole (400 mg 2 x/j) a été instauré pendant deux jours par les confrères internistes, sur base préventive d'une éventuelle recontamination récente.

A la mi-novembre, soit après quatre semaines de traitement, la patiente présentait une nette amélioration clinique (acuité visuelle de l'œil droit remontée à 5/10) et sérologique (moyenne des densités optiques à 0,380 pour une limite de positivité à 0,250).

DISCUSSION

1. VARIÉTÉ ET FRÉQUENCE DES SIGNES CLINIQUES

Les manifestations cliniques des larves de *Toxocara* migratrices dépendent du degré d'infection et des localisations: ainsi sont décrites des manifestations viscérales, oculaires, rhumatologiques ou asymptomatiques (1-3).

La forme majeure, typique de la larva migrans viscérale (LMV) se rencontre chez les enfants en âge préscolaire (1 à 5 ans): elle est beaucoup moins fréquente que l'ensemble des formes mineures de toxocarose, où se

rencontrent les formes rhumatologiques et les formes asymptomatiques. La toxocarose oculaire (LMO) survient chez les enfants âgés de 6 à 11 ans ainsi que chez les adultes: sa fréquence est très diversement appréciée selon les auteurs, mais elle est certainement rare (4 observations sur un suivi de 19 ans dans nos Cliniques Universitaires).

La technique ELISA déjà présentée dans une première publication (1) a su révéler la fréquence des porteurs d'anticorps anti-*Toxocara* dans une population asymptomatique: 2,6% parmi 892 donneurs de sang de Woluwe, à Bruxelles et également 2,6% parmi 922 donneurs de sang testés dans le Kent par un test ELISA mis au point dans le Sud-Est de la Grande-Bretagne.

La forme typique de *larva migrans visceralis* (LMV) associe une fièvre au long cours, amaigrissement, hépatomégalie, asthme, convulsions, voire même des crises d'épilepsie. Les formes mineures de la maladie sont les plus fréquentes: elles sont alors paucisymptomatiques associant un ou plusieurs des symptômes suivants: asthénie physique et psychique, fébricules, signes cutanés d'allergie (prurit, éruptions diverses), troubles digestifs (douleurs de l'hypochondre droit ou du cadre colique, diarrhées), hépatomégalie, céphalées, toux sèche chronique, dyspnée.

Néanmoins, la localisation des larves de *Toxocara* dans certains tissus, principalement l'œil, le système nerveux, le foie et le cœur peut conduire à une pathologie plus sévère (2).

La larva migrans oculaire (LMO) survient sous forme d'un granulome rétinien solitaire, soit au niveau du pôle postérieur, soit en périphérie de la rétine. Comme la forme enkystée de la larve peut être présente dans la choroïde, la rétine ou le vitré, il existe des degrés fort variables, selon les patients, de choriorétinite, d'uvéite ou d'endophtalmie chronique. Une forte inflammation intra-oculaire entraîne une importante perte d'acuité visuelle, le plus souvent sans éosinophilie et sans signe systémique (3). Les lésions tissulaires peuvent être provoquées directement par le parasite, mais, plus communément, elles sont le résultat d'une réponse inflammatoire de l'hôte avec opacification du vitré, formation de membranes parfois cyclitiques, tractions vitréorétiniennes se compliquant de décollement (4-9).

L'importante uvéite conduit parfois à l'énucléation d'un œil infesté suite à un diagnostic erroné de rétinoblastome, qui représente le diagnostic différentiel de loin le plus important, par rapport aux foyers toxoplasmiques variables selon le statut immunitaire du patient. Généralement, il y a absence de calcification du granulome à *Toxocara* au CT scan ou à l'échographie, ce qui différencie celui-ci du rétinoblastome fréquemment calcifié (3).

Les localisations cérébrales peuvent causer des convulsions, des crises d'épilepsie, une myélite (10, 11).

Des formes rhumatologiques de la toxocarose ont été décrites sous forme d'oligoarthrites ou oligoarthralgies fugaces des grosses et moyennes articulations (2).

Les formes asymptomatiques sont fréquentes: elles se traduisent ou non par une hyperéosinophilie en fonction de l'importance de la contamination (12). Ces formes se détectent par les tests sérologiques et ont une évolution imprévisible. La progression en quelques années vers une larva migrans viscérale (LMV) ou une larva migrans oculaire (LMO) est possible (12).

2. ARGUMENTS ÉPIDÉMIOLOGIQUES

La toxocarose est considérée comme une maladie parasitaire cosmopolite. Les œufs pondus par la larve adulte de *Toxocara* sont retrouvés dans les excréments de chien ou de

chat. Ils sont très résistants à la dessication, au froid, à la chaleur et peuvent survivre longtemps dans le sol (1).

La contamination s'effectue chez l'homme par ingestion de crudités ayant poussé sur une terre souillée par des excréments de chiens, ou en caressant des chiots non vermifugés: dans ce dernier cas, la contamination s'effectue par voie orale par l'intermédiaire des mains sales et non pas par voie transcutanée. Les aires de jeux où l'accès des chiens n'est pas interdit représentent une source importante de contaminations, surtout pour les enfants géophages ou qui ne se lavent pas les mains après contact avec un bac à sable infesté (2). La prévalence de la séropositivité pour *Toxocara canis* s'élève entre 15% à 20% dans une population asymptomatique, pédiatrique ou adulte (1, 2).

Arrivés dans le tube digestif de l'homme, les œufs d'ascaris éclosent dans le jejunum et libèrent les larves; celles-ci pénètrent à leur tour dans la muqueuse, s'engagent dans le système porte, pénètrent dans le foie puis les poumons, la grande circulation et quittent cette dernière lorsque le calibre des vaisseaux devient très petit; elles perforent alors la paroi vasculaire et migrent dans les tissus et les organes tout en libérant des substances antigéniques et provoquent des hémorragies, des nécroses cellulaires ainsi que des foyers granulomateux tissulaires au niveau desquels elles sont détruites ou protégées, pouvant rester viables pendant dix ans, sans jamais devenir adultes.

3. SIGNES BIOLOGIQUES COMPLÉMENTAIRES

Le diagnostic de toxocarose peut également être évoqué devant une hyperleucocytose avec hyperéosinophilie (supérieure à 7%) accompagnée d'une augmentation des IgE totales. L'éosinophile est une cellule aux fonctions multiples tantôt bénéfiques (antiparasitaires et antitumorales), tantôt néfastes (inflammatoires et cytotoxiques). L'hyperéosinophilie est généralement un bon indice d'une helminthiase à pénétration tissulaire, surtout pendant la période de migration des larves. Mais elle peut être absente dans les toxocaroses cliniquement plus sévères. Dans la première publication décrivant la technique ELISA, le pourcentage de patients porteurs d'anticorps anti-*Toxocara* était plus élevé (5,3%) parmi 358 patients avec une hyperéosinophilie supérieure à 7% que celui (3,7%) parmi 789 patients de nos Cliniques Universitaires, sans hyperéosinophilie (1).

4. APPROCHE SÉROLOGIQUE DES INFECTIONS À TOXOCARA

Comme l'isolement d'une larve est exceptionnel dans un liquide biologique, le diagnostic repose donc surtout sur la sérologie: détection d'immunoglobulines spécifiques (IgM, IgG, IgA) par la technique ELISA, par immunoélectrophorèse ou par Western - blot avec antigène d'excrétion-sécrétion de *Toxocara canis:* cette dernière évite les réactions croisées avec d'autres helminthiases; son couplage aux méthodes précédentes majore la spécificité du sérodiagnostic.

La technique utilisée par notre laboratoire est l'ELISA avec l'antigène métabolique de *Toxocara*, à savoir un matériel antigénique métabolique excrétoire et sécrétoire libéré in vitro dans un milieu de culture par des larves de *Toxocara canis* au second stade larvaire L2 (13, 14). Chaque cupule des plaques de polystyrène de forte adsorption (NUNC F-16 HIGH) est sensibilisée par 5 microgrammes de cet antigène.

La technique ELISA utilisée a déjà été entièrement décrite dans un article antérieur (1). Il est à signaler que, pour cet ELISA, l'utilisation volontaire de Tween 20 et de sérum de veau-né (Newborn Calf Se-

rum, NBCS, GIBCO, Paisley, Scotland) augmente considérablement la spécificité du test, ce qui est fort important pour la réponse donnée au clinicien. Ce test enzymatique est également d'une très bonne sensibilité et la réponse est donnée en densités optiques avec lecture au spectrophotomètre (Titertek Multiskan, Flow, Finland).

5. TRAITEMENT

Le traitement de la toxocarose est difficile et encore sujet à de nombreuses controverses.

En cas de larva migrans, les traitements antiparasitaires sont indiqués et agissent essentiellement sur la localisation viscérale car leur pénétration oculaire est faible (5). Des substances anti-helminthiques, comme la diéthylcarbamazine, l'albendazole, le mébendazole ou le thiabendazole, peuvent être administrées jusqu'à amélioration des symptômes. Leur efficacité est significativement diminuée par le retard porté au traitement car les larves tendent à arrêter leur migration pour entrer dans un état de quiescence et s'entourer d'une réaction granulomateuse. Le ralentissement de leur métabolisme leur permet alors d'échapper à l'action des anti-helminthiques tandis qu'elles continueraient à sécréter les antigènes allergisants.

En cas d'atteinte ophtalmique, le traitement repose essentiellement sur les anti-inflammatoires stéroïdiens oraux et périoculaires pour diminuer l'inflammation réactionnelle aux antigènes parasitaires responsables de la majorité des lésions oculaires (15).

Les anti-helminthiques ne sont pas efficaces pour traiter l'endophtalmie à *Toxocara*, car c'est une réaction de l'organisme vis-à-vis du nématode mort qui produit les dégâts rétiniens. De plus, une majoration de l'inflammation peut être provoquée par la mort de la larve et sa nécrose au sein de l'œil.

En cas de granulome, la larve peut être détruite par photocoagulation ou par cryocoagulation en cas de localisation périphérique.

La vitrectomie par la pars plana est indiquée en cas d'inflammation prolongée du vitré ou en cas de traction vitréorétinienne. Ses avantages sont:

- une diminution rapide des signes inflammatoires expliquée par l'ablation du matériel antigénique contenu dans le vitré;
- un relâchement des brides rétino-vitréennes qui risquent de provoquer un décollement de rétine;
- une stabilisation ou même une amélioration des lésions évitant ainsi l'évolution vers l'atrophie du globe oculaire (16, 17).

SUMMARY

Ocular Toxocariasis: about a Clinical Observation (Ocular Larva Migrans)

The present publication is a clinical observation of ocular toxocariasis due to *Toxocara canis* in a 39 year old female patient after contact with pet dogs.

After this ocular observation, the different aspects of the clinical, diagnostic and therapeutic alternatives are discussed, specially the main performance of the ELISA serological method using a secretory-excretory antigen of the second stage of the *Toxocara* larvae.

Les auteurs remercient très chaleureusement Madame Anne Crosiers pour la réalisation de la technique ELISA, ainsi que le Docteur J. Brandt du Département de Médecine Vétérinaire de l'Institut de Médecine Tropicale d'Anvers pour son don d'antigène de *Toxocara* indispensable à cette méthodologie.

RÉFÉRENCES BIBLIOGRAPHIQUES

N.B.: Le premier article cité ci-dessous reprend 53 références sur la prévalence de la toxocarose dans le monde entier.

1. CAUCHIE V., CHAILLET P., BIGAIGNON G., TOMASI J.P., VERVOORT T. - Etude comparative des infections à *Toxocara* en Belgique et dans les autres pays. *Acta Clin Belg* **45:** 227-239, 1990.
2. DROMER C., CONSTANTIN A., AMAR J., CAULIER M., BILLY T., CHAMONTIN B., MAGNAVAL L.F., FOURIE B. - Les formes rhumatologiques de la toxocarose (larva migrans vicérale): à propos de 2 cas. *Rev Rhum* (Ed. Fr) **60:** 621-624, 1993.
3. TAYLOR M.R., KEANE C.T., O'CONNOR P. - The expanded spectrum of toxocarial disease. *Lancet* **1: 26:** 692-694, 1988.
4. DIALLO J.S. - Manifestations ophtalmologiques des parasitoses. *Masson (Paris)*, 97-274, 1985.
5. GONVERS M., MERMOUD A., UFFER S., HERBORT C., BOVEY E. - *Toxocara canis* oculaire chez un adulte de 30 ans. *Klin Monatsbl Augenheilkd* **200:** 522-524, 1992.
6. DUGUID I.M. - Features of ocular infestation by *Toxocara. Br J Ophthalmol* **45:** 789-796, 1961.
7. SHIELDS J.A. - Ocular Toxocariasis. *Rev Surv Ophthalmol* **28:** 361-381, 1984.
8. ZYGULSKA-MACH H., KRUKAR-BASTER K., ZIOBROWSKI S. - Ocular toxocariasis in children and youth. *Doc Ophthalmol* **84:** 145-154, 1993.
9. GILLEPSIE S.H., DIINING W.J., CROWSCOFT N.S. - The spectrum of ocular toxocariasis. *Eye* **7:** 415-418, 1993.
10. SELLAL F., PICARD F., MUTSCHLER V., MARESCAUX C., COLLARD M., MAGNAVAL J.F. - Myélite due à *Toxocara canis* (larva migrans). *Rev Neurol (Paris)* **148:** 53-55, 1992.
11. DUPREZ T., BIGAIGNON G., DELGRANGE E., DESFONTAINES P., HERMANS M., VERVOORT T., SINDIC C.J.M., BUYSSCHAERT M. - MRI of cervical cord lesions and their resolution in *Toxocara canis* myelopathy. *Neuroradiology* **38:** 792-795, 1996.
12. GUILLAUME G., CARLIER Y., LOSSON B., STERNON J. - L'hyperéosinophilie chronique asymptomatique: à propos d'un cas de toxocarose professionnelle. *Rev Med Brux* **12:** 209-214, 1991.
13. SHARKEY J.A., MCKAY P.S. - Ocular toxocariasis in a patient with repeatedly negative ELISA titre to *Toxocara canis. Br J Ophthalmol* **77:** 253-254, 1993.
14. VAN KNAPEN F., VAN LEUDSEN J., POLDERMAN A.M., FRANCHIMONT J.H. - Visceral larva migrans: examination by means of ELISA of human sera for antibodies to excretory-secretory antigens of the second stage larvae of *Toxocara canis. Z Parasitenkd* **69:** 113-118, 1983.
15. EL MATRI L., GHORBAL M., AYADI A., BEN NACEUR B., TRIKI M.F. - *Toxocara canis* in apparently bilateral ocular site. *J Fr Ophtalmol* **13:** 303-308, 1990.
16. KANSKI J.J. - Uveitis: a colour Manual of Diagnosis and Treatment. London, Butterworths ed., 1987.
17. NUSSENBLATT R.B., WHITCUP S.M., PALESTINE A.G. - Uveitis: Fundamentals and Clinical Practice. Saint Louis, Mosby ed, 2nd ed, 413 p., 1996.