

## LE DIAGNOSTIC PARASITOLOGIQUE DE L'ONCHOCERCOSE

par

A. FAIN (\*) et J. P. BASTIN (\*\*)

**Résumé** — Le diagnostic parasitologique de l'onchocercose est basé sur la mise en évidence soit du ver adulte, soit des microfilaires.

Les auteurs discutent de la valeur respective des diverses méthodes utilisées actuellement. Ils estiment que la méthode des scarifications ou incisions dermiques est supérieure à celle des biopsies parce qu'elle est moins traumatisante, donc plus facilement acceptée et plus sûre. Elle permet en effet de séparer aisément sur lame les deux microfilaires dermiques (*Onchocerca volvulus* et *Dipetalonema streptocercum*), ce que la biopsie ne fait pas. Cette distinction est importante car *D. streptocercum* est très répandue dans les villages de la grande forêt et elle existe souvent seule et à des taux parfois très élevés.

Au cours de recherches sur la localisation de ces microfilaires à l'intérieur du derme ils ont constaté que les microfilaires de *D. streptocercum* se cantonnent toujours dans une zone très étroite du derme située très près de l'épiderme alors que celles de *O. volvulus* occupent une région beaucoup plus étendue en profondeur. Cette différence dans la distribution peut éventuellement être utilisée dans le diagnostic parasitologique.

### Introduction

Le diagnostic parasitologique de l'onchocercose est basé sur la mise en évidence du ver adulte ou des microfilaires.

C'est seulement depuis 1920 que l'on sait, grâce aux travaux de Montpellier et Lacroix que les microfilaires d'*Onchocerca volvulus* s'accumulent dans le derme en divers points du corps.

C'est au cours de recherches pour élucider la cause de la gale filarienne que ces auteurs firent cette importante constatation. Les malades examinés par eux étaient des soldats noirs originaires de l'Afrique occidentale et porteurs de nodules filariens .

Voici en quels termes ils relatent leur découverte :

« De nombreuses biopsies faites systématiquement dans le but de nous éclairer nous donnèrent toutes le même résultat : l'existence constante de microfilaires dans la peau de ces sujets. Ces microfilaires siègent toujours dans les couches papillaires et sous-papillaires du derme. On n'en trouve point dans l'épiderme et seulement de rares exemplaires dans le chorion. Tantôt allongées et à peine ondulées, tantôt plus ou moins enroulées sur elles-mêmes, elles sont en plein dans le tissu conjonctif et nullement dans

(\*) Département de Zoologie médicale, Institut de Médecine Tropicale Prince Léopold, Nationalestraat 155, B-2000 Antwerpen, Belgique.

(\*\*) Ancien directeur du Service d'Histopathologie, Université Nationale de Zaïre, Kinshasa

le réseau vasculaire dont elles restent absolument indépendantes... Il nous a paru que dans l'ensemble ces parasites étaient d'autant plus abondants que la peau paraissait moins lésée... L'abondance de ces parasites ne paraissait pas varier suivant l'état de jour ou de nuit » (Montpellier et Lacroix, 1920).

La découverte de Montpellier et Lacroix apportait des nouvelles données d'une importance capitale sur la biologie d'*Onchocerca volvulus* en même temps qu'elle fournissait un nouveau moyen de diagnostic plus facile et plus fidèle que ceux utilisés jusqu'alors. En effet, avant 1920 le diagnostic de l'onchocercose était basé sur les signes cliniques associés à la présence des nodules filariens. La recherche du ver adulte dans les nodules n'était pas systématiquement pratiquée et on peut donc supposer qu'un certain nombre de porteurs de nodules n'étaient pas des vrais filariens. Par ailleurs on sait actuellement qu'il y a des onchocerci qui ne présentent pas de nodules palpables. Les statistiques établies avant 1920 étaient donc entachées d'une double erreur.

## Méthodes utilisées dans le diagnostic parasitologique de l'Onchocercose

### 1. Mise en évidence du ver adulte

On sait que les vers adultes sont encapsulés dans des nodules situés au niveau des os plats, en général dans la moitié inférieure du corps. On peut les mettre en évidence soit en excisant et en ouvrant un nodule, soit en le ponctionnant. La ponction est aisée lorsque le nodule est ramolli. L'aspiration ramène alors un liquide souvent jaunâtre dans lequel flottent des larves ou des débris de vers adultes. Ces derniers sont facilement identifiables grâce à la structure de la cuticule du ver qui présente les épaississements annulaires caractéristiques. L'opération est plus délicate lorsque le nodule est petit et pas encore ramolli. Il faut alors utiliser une aiguille solide du type ponction lombaire et longue d'environ 3 cm. Il est nécessaire de fixer fermement le nodule pendant que l'on introduit l'aiguille. Une fois introduite au centre du nodule on imprime à l'aiguille des mouvements circulaires de façon à dilacérer la filaire qu'il contient. On abouche alors à l'aiguille une forte seringue de 10 cc et on tire fortement sur le piston. On retire l'aiguille en prenant soin de maintenir l'aspiration jusqu'au moment où l'aiguille est retirée du nodule. Les débris de filaire contenus dans l'aiguille sont alors chassés sur une lame de verre sur laquelle on aura déposé au préalable une goutte d'eau physiologique.

### 2. Mise en évidence des microfilaires

La recherche des microfilaires est une méthode plus facile et aussi plus fidèle que celle qui consiste à mettre en évidence les vers adultes et c'est pourquoi elle est beaucoup plus souvent utilisée.

Les microfilaires d'*Onchocerca volvulus* peuvent se rencontrer soit dans le derme cutané, ce qui est le cas habituel, soit encore dans l'œil (conjonc-

tive ou chambre antérieure de l'œil), dans les ganglions lymphatiques ou encore mais beaucoup plus rarement dans les liquides physiologiques comme le sang ou les urines.

#### *Recherche des microfilaires dans le derme cutané :*

Deux méthodes sont employées actuellement, l'une est la biopsie cutanée, l'autre, la méthode dite de scarifications ou incisions dermiques.

**La méthode de la biopsie** consiste à prélever un fragment de peau et à l'examiner soit en coupes histologiques, soit directement à frais dans une petite quantité d'eau physiologique.

*L'examen en coupes histologiques* est la technique qui fut utilisée d'abord par Montpellier et Lacroix. A cause des nombreuses manipulations qu'elle exige cette méthode n'est pas applicable au diagnostic de masse. Par ailleurs elle ne permet pas de distinguer entre elles de façon certaine les deux microfilaires dermiques, *O. volvulus* et *D. streptocercum*.

Sur les coupes histologiques les microfilaires dermiques sont généralement tronçonnées et plus ou moins fortement déformées par les produits utilisés dans la confection des préparations au point qu'il est généralement très difficile d'identifier les deux espèces de microfilaires dermiques d'après leur aspect morphologique. C'est pourquoi nous avons cherché un moyen pour séparer ces deux espèces sur coupes histologiques sans devoir recourir à ce caractère morphologique (\*). Ces études ne sont pas encore terminées mais ce que nous pouvons dire dès à présent c'est qu'il existe une nette différence dans la répartition des deux espèces à l'intérieur du derme. Nous avons constaté que les microfilaires de *D. streptocercum* sont toujours confinées dans une étroite zone très rapprochée de l'épiderme. L'épaisseur de cette zone équivaut approximativement à l'épaisseur de l'épiderme. Celles de *O. volvulus* arrivent également très près de l'épiderme mais la zone qu'elles occupent en profondeur est beaucoup plus grande et correspond environ à 6 ou 8 fois l'épaisseur de l'épiderme. Nos observations ont été effectuées sur des malades infectés par une seule espèce de microfilaire dermique et dans tous ces cas la nature du parasitisme avait été confirmée par l'examen du suc dermique obtenu par la méthode des scarifications ou incisions dermiques.

Cette différence dans la répartition des deux espèces de microfilaires dermiques est un caractère qui peut aider à les identifier dans les coupes histologiques en permettant par exemple d'exclure l'une ou l'autre espèce. Cependant le diagnostic devient très délicat sinon impossible lorsque les deux espèces coexistent, comme c'est le cas dans beaucoup de régions de forêt en Afrique Centrale.

#### *Examen de la biopsie cutanée à frais*

C'est le procédé le plus fréquemment utilisé. Il consiste à exciser un petit lambeau de peau englobant les couches superficielles du derme et à l'examiner dans un peu d'eau physiologique. La biopsie est pratiquée à

---

(\*) A. Fain et J. P. Bastin : étude en cours.

l'aide d'un rasoir ou de petits ciseaux courbes. Lorsque l'échantillon est petit (3 mm de long pour 1 mm de large), on peut l'examiner entre lame et lamelle. Les microfilaries dermiques emprisonnées dans les mailles du tissu conjonctif se répandent dans l'eau physiologique et peuvent être examinées et comptées. Les microfilaries ne sortent pas immédiatement du derme et il est donc nécessaire d'attendre quelques minutes avant de procéder à l'examen. On peut hâter leur sortie en triturant légèrement la biopsie ou en appuyant sur le couvre-objet.

On choisit de préférence la région du bassin pour effectuer le prélèvement, la peau de cette région étant habituellement plus riche en microfilaries à cause de la plus grande fréquence des nodules filariens à cet endroit. Une autre raison qui détermine le choix de cette région est que la cicatrice produite par la biopsie est moins visible qu'ailleurs.

La technique de la biopsie examinée à frais présente comme principaux avantages sa rapidité et sa simplicité. En outre comme la biopsie n'intéresse que la couche superficielle du derme elle ne contient pas de sang ce qui supprime une cause d'erreur éventuellement produite par des microfilaries sanguicoles.

La technique de la biopsie peut aussi être utilisée comme méthode quantitative. On comptera dans ce cas les microfilaries dans un lambeau de peau qui aura été rigoureusement pesé au moyen d'une balance de précision. On peut aussi utiliser la pince à biopsie spécialement construite à cet effet.

La méthode de la biopsie présente d'incontestables qualités mais elle n'est cependant pas à l'abri d'une erreur grossière. En effet, elle ignore complètement l'existence de la microfilarie *D. streptocercum*. Il est en effet impossible de distinguer entre elles les deux microfilaries dermiques dans des préparations examinées à frais. Or, nous avons montré au cours de ces dernières années que la *D. streptocercum* est très répandue dans les régions forestières d'Afrique Centrale. Dans les villages forestiers du Zaïre on la rencontre en moyenne chez plus de la moitié de la population adulte (Fain *et al.*, 1969 et 1974) et dans beaucoup de villages elle existe même en l'absence de *O. volvulus*. C'est ainsi que dans le village de Lukamba-Lengi, situé en pleine forêt du Mayumbe, 83,9 p. cent des adultes sont infestés par *D. streptocercum* alors que *O. volvulus* est complètement absente (Fain *et al.*, 1974).

Il est probable que *D. streptocercum* est très répandue dans toute la forêt équatoriale, donc aussi en Afrique Occidentale, mais qu'elle y a été confondue jusqu'à présent avec *O. volvulus*. Les statistiques relatives à l'onchocercose dans les régions forestières de l'Ouest africain et basées sur la méthode des biopsies seraient donc à revoir à la lumière de ces nouvelles observations.

Un autre inconvénient de la méthode de la biopsie est le fait qu'elle est relativement traumatisante et difficile à faire accepter par les malades surtout lorsqu'il faut répéter les examens par exemple au cours d'un traitement antifilarien. C'est pour ces raisons que nous lui préférons une autre méthode qui ne présente pas ces inconvénients, c'est celle des scarifications dermiques.

## Méthode des incisions dermiques

D'Hooghe (1934, p. 167) a été le premier, semble-t-il, à rechercher les microfilaires d'*O. volvulus* dans le liquide obtenu par des scarifications dermiques. Ce liquide dermique, mélangé de sang, était examiné à frais entre lame et lamelle. La technique décrite par D'Hooghe était entachée d'une erreur grave car elle ne permettait pas de faire la distinction entre les diverses espèces de microfilaires dermiques ou sanguicoles.

Dans la technique modifiée de D'Hooghe que nous utilisons actuellement le suc dermique au lieu d'être examiné à frais est coloré au Giemsa, ce qui permet d'identifier les diverses espèces de microfilaires avec certitude.

Voici comment nous effectuons cette technique (voir Fain *et al.*, 1974) : après désinfection de la peau on pratique au moyen d'une lame de rasoir ou d'un bistouri, quatre incisions longues de 8 mm et espacées de 2 mm. Ces incisions sont généralement faites dans la région supéro-externe du bras. Elles doivent entamer nettement le derme mais sans traverser celui-ci. On attend alors une dizaine de secondes puis on exprime le suc dermique en pinçant la peau entre les doigts. On recueille le suc dermique, mélangé de sang, sur une lame de verre bien dégraissée. On applique la lame sur la plaie à plusieurs reprises de façon à recueillir le plus de suc dermique possible. A chaque application on déplace légèrement la lame afin que le suc dermique occupe finalement la plus grande partie de la préparation, c'est-à-dire une surface d'environ 2 cm sur 4,5 cm. Pendant toute l'opération on pince la peau entre le pouce et l'index pour activer la sortie du liquide dermique (figures 1-2). Après séchage on colore au Giemsa à l'eau pendant 40 minutes (figure 3). Aucune fixation n'est pratiquée.

La quantité de suc dermique extraite de la peau est constante si on suit les indications de la technique et la méthode peut donc servir aussi bien dans un but de diagnostic que pour une étude quantitative (Fain *et al.*, 1974).

La quantité de sang qui est mélangée au suc dermique est généralement assez importante (25 à 30 mm<sup>3</sup>). La présence de ce sang ne constitue pas un inconvénient comme on pourrait le croire mais elle est au contraire indispensable. En effet, lorsqu'on pratique des incisions plus superficielles et avec moins de sang les microfilaires dermiques diminuent en nombre de façon sensible. Il faut donc en conclure que le sang favorise la sortie des microfilaires dermiques emprisonnées dans les interstices conjonctifs ou les espaces lymphatiques dermiques et en outre aide à les fixer sur la lame de verre.

La méthode des scarifications dermiques standardisée suivant la technique que nous venons d'exposer est d'après notre expérience au moins aussi efficace, tant pour le diagnostic que pour l'étude quantitative, que celle de la biopsie. En outre elle permet de séparer à coup sûr les microfilaires d'*O. volvulus* et de *D. streptocercum* ce qui est important dans les régions forestières où cette dernière microfilarie est très répandue. C'est une méthode simple, non douloureuse et non traumatisante. On peut la répéter à plusieurs reprises au même endroit sans provoquer la moindre cicatrice. Elle présente en outre l'avantage de la rapidité. Enfin les préparations de suc dermique ne doivent pas obligatoirement être traitées sur place mais peuvent être colorées et examinées en laboratoire ce qui procure un gain de temps appréciable.

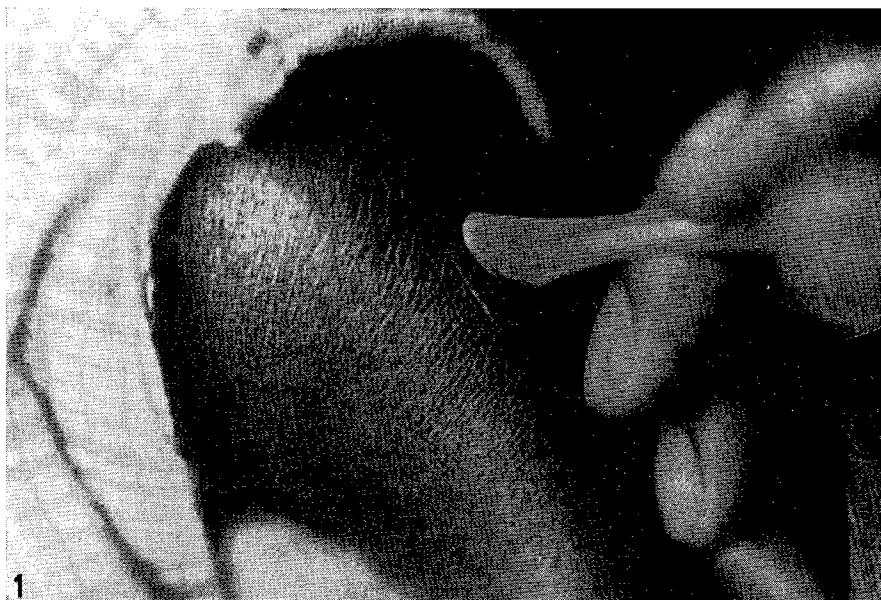

Figure 1  
Incisions dermiques (Photo Dr K. Maertens)

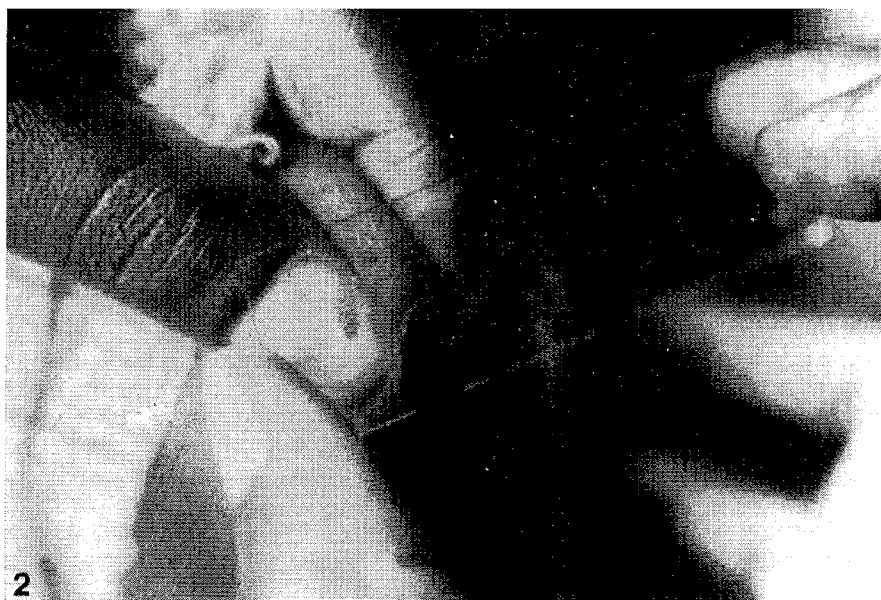


Figure 2  
Pincement de la région incisée entre le pouce et l'index  
et prélèvement du suc dermique mélangé de sang (Photo Dr K. Maertens)

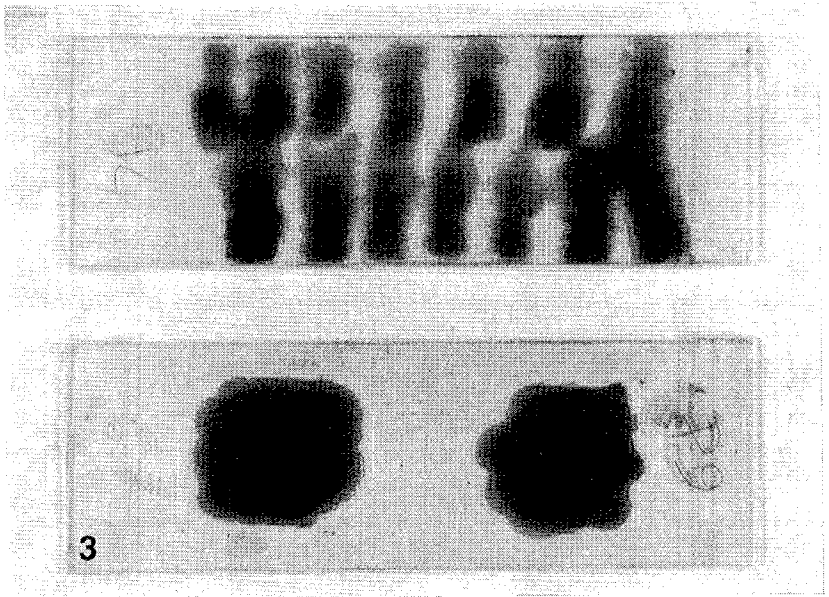


Figure 3

En haut : Suc dermique mélangé de sang après coloration au Giemsa à l'eau  
 En bas : Gouttes épaisses contenant du sang prélevé au doigt,  
 après coloration au Giemsa à l'eau

C'est pour toutes ces raisons que des spécialistes de la filariose comme Van Hoof, Wanson, Henrard, Peel, Chardome et nous-même l'ont utilisée dans leurs travaux. En Côte d'Ivoire le Dr Laflaguière (cité par Rives et Série, 1967) a constaté que le taux de positivité des frottis dermiques était supérieur à celui de la biopsie cutanée dans la proportion de 25 p. cent. Nous pensons que le peu de faveur dont cette méthode jouit auprès de la plupart des spécialistes actuels de l'onchocercose s'explique par le fait que ces auteurs ont utilisé une mauvaise technique, probablement en pratiquant des incisions trop superficielles dans le but de ne pas faire saigner. Peut-être ont-ils été influencés en cela par la technique de la biopsie où le sang doit absolument être évité.

*Summary* — The parasitological diagnosis of onchocerciasis is based on the discovery of either the adult worms or the microfilariae. The respective values of the various technics utilized in this diagnosis is discussed.

The authors believe that the method of « dermic scarifications or incisions » should be preferred to that of the « biopsies » mainly because it is more accurate and less traumatic and therefore more easily accepted by the patients. The « incisions technic » allows to separate the two species of dermic microfilariae (*Onchocerca volvulus* and *Dipetalonema streptocercum*), what the « biopsy technic » is not able to do. This distinction is important for *D. streptocercum* is very common in the villages of the great forest and in many places it is the only dermic microfilariae encountered and often in high pourcentages.

During investigations about the distribution of these two microfilariae into the derm the authors have observed that those of *D. streptocercum* are always confined in a narrow area close to the epidermis. Those of *O. volvulus* also arrive close to the epidermis but they extend along a much broader area, about 6 to 8 times deeper than that of *D. streptocercum*. This difference in the dermic distribution of these microfilariae might be utilized for the parasitological diagnosis of these two filaria species.

## REFERENCES

- D'Hooghe, M. (1934) : Contribution à l'étude de l'Onchocercose humaine dans l'Uélé. Première partie : l'Onchocercose chez les Européens dans l'Uélé. Ann. Soc. belge Méd. trop., **14**, 153-180.
- Fain, A., Elsen, P., Wéry, M. et Maertens, K. (1974) : Les Filarioses humaines au Mayumbe et dans les régions limitrophes (République du Zaïre). Evaluation de la densité microfilarienne. Ann. Soc. belge Méd. trop., **54** 1, 5-34.
- Fain, A. et Hallot, R. (1965) : Répartition d'*Onchocerca volvulus* Leuckart et de ses vecteurs dans le bassin du Congo et les régions limitrophes. Acad. Roy. Sci. Outre-Mer N. S., **17** 1, 1-86.
- Fain, A., Vandepitte, J. et Wéry, M. (1974) : Microfilariémie par *Onchocerca volvulus*. Ann. Soc. belge Méd. trop., **54** 2, 121-127.
- Fain, A., Wéry, M. et Tilkin, J. (1969) : Recherches sur les Filarioses humaines dans la région de la Cuvette Centrale (République Démocratique du Congo). Ann. Soc. belge Méd. trop., **49** 6, 629-648.
- Laflaguère : (cité par Rives et Série, 1967).
- Montpellier, J. et Lacroix, A. (1920) : Le crawl-crawl ou gale filarienne. Son origine dans les kystes sous-cutanés à *Onchocerca volvulus*. Bull. Soc. Path. Exot., **13**, 305-315.
- Rives, M. et Série, F. (1967) : L'onchocercose en Côte d'Ivoire. Médecine d'Afrique Noire, **14** 10, 485.

## DISCUSSION

*R. Becquet* : J'ai été très heureux d'entendre l'exposé de M Fain, car il a apporté une solution au problème que je me posais depuis des années. Me référant aux travaux de Wanson, je faisais toujours des scarifications cutanées mais exsangues et j'étais très surpris d'avoir des résultats qui ne répondaient pas à l'orientation clinique. Je suis donc devenu un adepte de la biopsie cutanée exsangue qui me donne de bons résultats, mais je pense que je reviendrai à la technique des scarifications puisque M Fain vient de m'expliquer pourquoi je ne trouvais pas de microfilaires en suivant la méthode de Wanson. Je viens d'observer à Lille une magnifique gale filarienne chez un jeune Camerounais, or le problème de *D. streptocerca* ne se pose pas chez les Camerounais, tout au moins chez ceux qui vivent près de la côte, et c'était le cas de ce jeune enfant. Cet enfant de sept ans avait une gale filarienne typique qui englobait la fesse et la totalité de la cuisse droite alors que, par opposition, la peau de la fesse gauche et de la cuisse gauche était strictement normale. Chez ce petit malade, la biopsie cutanée exsangue pratiquée en pleine lésion a été positive dans les minutes qui ont suivi la mise du fragment sous le microscope.

Par ailleurs, je viens de voir également un Français rentrant du Cameroun et présentant de magnifiques nodules onchocerciens au niveau de la crête iliaque, dans ce cas la biopsie cutanée exsangue était évidemment positive.

Voilà ce que je voulais dire et qui apporte une confirmation à l'exposé de M Fain, d'autre part, je comprends pourquoi je ne trouvais pas, dans les scarifications cutanées que je faisais, la confirmation d'un diagnostic clinique qui me paraissait évident, je pratiquais des scarifications trop superficielles.

*A. Fain* : Je répondrai en disant qu'à l'heure actuelle, dans les travaux faits en Afrique occidentale, on ne signale jamais la *D. streptocerca*. Dans le travail de Hawking sur la répartition des *D. streptocerca*, c'est comme



si elle n'existait pas. Or, c'est en Gold Coast qu'elle a été décrite à l'origine. Si on ne la retrouve pas, c'est probablement parce que la technique de dépistage utilisée n'est pas adéquate.

*N. Léger* : Je voudrais vous demander si vous avez eu la pratique des colorations vitales, au New Blue en particulier, en ce qui concerne le diagnostic différentiel entre *Onchocerca* et *D. streptocerca*. Cette coloration vitale, qui peut être pratiquée sur des microfilaries récoltées sur des biopsies cutanées, donne de très bons résultats pour l'étude de la position des cellules R qu'on voit rapidement apparaître.

*A. Fain* : Je pense qu'il ne doit pas être facile de faire en même temps l'identification et le comptage lorsqu'il y a de nombreuses microfilaries d'espèces différentes mélangées.

*N. Léger* : Elles s'immobilisent assez rapidement parce que ces colorations vitales sont plutôt des colorations subvitales.

*D. Denham* : You recommend that the skin should be taken very low on the body, from the leg. My colleagues who have been working in Cameroon have shown that if you wish to predict whether a person will become blind from onchocerciasis, you should take the skin biopsy from the skin near the eye and there is a direct relationship between the number of microfilariae at this site and blindness.

*A. Fain* : Yes, but only in cases where microfilaria are in the eye.

*D. Denham* : But they maintain that one should diagnose by biopsying this site, because if you have microfilaria there, you have a man with a big problem and there is a good possibility that he will go blind.

*L. J. Bruce-Chwatt* : Je vois très bien les avantages de la méthode qui est préconisée par M Fain, mais je voudrais lui poser une question peut-être un peu théorique. Puisqu'on voit sur la lame un mélange de suc dermique et de sang, est-ce qu'il est vraiment tellement facile sur la lame, qui est fixée à l'alcool, de déterminer non seulement les microfilaries d'*Onchocerca*, mais aussi les *D. perstans* et peut-être aussi les *W. bancrofti* qu'on peut trouver dans le sang ? On risque quand même d'avoir quatre microfilaries sur une même lame ?

*A. Fain* : Je suis heureux que vous posiez cette question. Je pense d'ailleurs qu'elle est venue à l'esprit de beaucoup de personnes. Il est probable que c'est en partie pour éviter cette difficulté qu'on lui préfère la méthode de la biopsie. Je me hérise contre un tel principe car j'estime que toute personne qui s'occupe de filariose doit apprendre à reconnaître les différentes espèces de microfilaries sur lames colorées. Cette identification ne présente guère de difficultés et on peut l'apprendre en quelques jours, à condition bien entendu d'être guidé par quelqu'un qui connaît les microfilaries car les livres classiques ne sont d'aucun secours dans ce domaine.

R. *Becquet* : Avez-vous pu comparer, chez les mêmes malades, des scarifications au niveau du bras et au niveau de la crête iliaque et avez-vous remarqué une différence significative dans le taux des microfilaires ?

A. *Fain* : C'est une étude que je poursuis actuellement mais je peux déjà vous en donner certains éléments. Il existe au Zaïre deux foyers très importants d'onchocercose, le foyer de l'Uélé dans le Nord et celui du Kasaï dans le Sud. Dans le foyer du Nord, il y a peu de lésions oculaires, mais par contre il y a beaucoup de cas d'éléphantiasis du scrotum. Ouzilleau (1913), au cours d'études sur l'onchocercose dans la République Centrafricaine, se basant sur la coexistence de deux affections, avait émis l'hypothèse que ce type d'éléphantiasis était filarien. Dans la suite, Dubois et Rodhain ont observé un phénomène semblable dans la région de l'Uélé et ils confirmèrent l'hypothèse d'Ouzilleau. Plus tard, Hissette, au Kasaï, observa un nouveau foyer d'onchocercose avec des lésions oculaires très importantes (jusqu'à 30 p. cent d'aveugles dans certains villages) mais sans éléphantiasis scrotal. Comment expliquer que la même filariose puisse provoquer des troubles cliniques aussi différents suivant l'endroit où elle sévit ? J'ai pensé que ces différences pouvaient peut-être s'expliquer par un comportement différent des vecteurs. Dans le foyer du Nord, c'est *S. damnosum* qui est le vecteur exclusif, alors qu'au Kasaï c'est *S. neavei* qui prédomine. La biologie et notamment la hauteur de la piqûre de *S. neavei* est encore mal connue et il est possible que cette espèce pique plus souvent les régions hautes du corps (ceci devrait être étudié). On peut supposer que les piqûres basses entraînent une saturation en microfilaires (ou en ? larves infectantes) de la partie inférieure du corps avec comme conséquence une sclérose hypertrophique des tissus élastiques du scrotum (et peut-être des ganglions de l'aîne ?). La saturation des régions hautes aurait comme conséquence une concentration plus grande des microfilaires dans l'œil. Pour démontrer cette hypothèse, il suffirait de constater une proportion nettement plus grande des microfilaires dans la peau des régions hautes du corps dans le foyer du Kasaï par comparaison avec celui de l'Uélé.

R. *Becquet* : Pourriez-vous me dire si la densité microfilarienne vous a paru plus importante au niveau du bassin ?

A. *Fain* : Elle est pratiquement toujours plus importante au niveau du bassin. Le tout, c'est de savoir en quel pourcentage elle l'est. Il est possible qu'au Kasaï cette différence soit moins nette et que la densité dans les régions hautes soit plus forte. Cela pourrait dans ce cas expliquer le déplacement des lésions vers le haut du corps.

A. *Pasticier* : Le rapport entre la présence de microfilaires dans la région temporale et l'existence de complications oculaires est intéressant, mais d'un point de vue pratique l'expérience du Centre MURAZ à Bobo Dioulasso semble montrer que, chez des onchocercariens sévèrement touchés, souvent aveugles, ce n'est ni dans la région deltoïdienne ni dans la région iliaque, mais à la face postérieure du mollet qu'on a le plus de chance de trouver les microfilaires.

A. Fain : Oui, c'est tout à fait vrai.

P. G. Janssens : Je voudrais simplement apporter un complément au point de vue de la localisation de vos scarifications. Si cela n'a pas énormément d'importance dans un milieu endémique et si, comme vient de nous rappeler M Pasticier, c'est le mollet qui semble être le lieu de choix, la question se pose quelque peu différemment pour les cas importés. Il se peut que chez eux un seul membre soit atteint. Dans cette éventualité, c'est là qu'il faut chercher les microfilaires et pas ailleurs.

A. Fain : C'est tout à fait exact. Lors d'une enquête effectuée dans la région du Kasai, j'ai eu l'occasion d'effectuer des scarifications symétriquement de chaque côté du corps, jusqu'à 6 scarifications au total. Disons tout de suite que ces scarifications sont facilement acceptées car elles ne sont pas douloureuses contrairement aux biopsies. Le résultat obtenu était assez imprévu. Chez certains malades, la scarification était dix fois plus riche d'un côté que de l'autre. Ces différences se marquent parfois dans les manifestations cliniques. Je citerai le cas d'une jeune Européenne âgée d'environ 14 ans, qui avait séjourné au Zaïre et qui présentait sur l'épaule une lésion eczémateuse. Examinée en Belgique par des dermatologues non au courant des filarioses, elle avait subi plusieurs traitements locaux sans succès. Elle échoua finalement à l'Institut de Médecine Tropicale où on pratiqua une scarification qui fut fortement positive pour *O. volvulus*. Je lui ai fait également une scarification au niveau de l'épaule mais sans résultat. Il faut en conclure qu'il existe des cas d'onchocercose clinique strictement localisés à un territoire cutané, parfois très petit.

R. Becquet : Je veux ajouter encore un mot pour confirmer ce que vous venez de dire. Chez le jeune Camerounais, dont je parlais il y a quelques instants, les biopsies ont été faites à l'épaule et au niveau de la crête iliaque de chaque côté, et la seule réponse positive était relevée du côté malade sur la biopsie iliaque droite.

A. Fain : Il y a donc des allergies cutanées locales.