Deux cas de mycétomes congolais par *Nocardia brasiliensis*

PAR

R. VANBREUSEGHEM, C. COURTOIS, A. THYS et P. DOUPAGNE.

(Accepté pour publication le 14 juillet 1956.)

La première description de mycétomes chez des indigènes du Congo Belge remonte à 1954. C'est, en effet, à cette époque que G. Courtois, C. De Loof, A. Thys et R. Vanbreuseghem (avec la collaboration de Burette) publièrent une étude consacrée à « Neuf Cas de Pied de Madura Congolais par *Allescheria boydii, Monosporium apiospermum* et *Nocardia madurae* ». Qu'il nous soit permis de rappeler qu'un de ces cas était dû à *Allescheria boydii,* quatre à sa forme conidienne *Monosporium apiospermum,* deux à *Nocardia madurae,* et que les deux derniers (cas VI et VII) étaient indiscutablement causés par des *Nocardia,* mais que la culture de l'agent causal n'a pu être obtenue.

Une particularité remarquable de ces 9 mycétomes est que dans aucun cas, malgré une évolution parfois très longue, l'aspect clinique si particulier du pied de madura ne se trouvait reproduit. Les auteurs notent : « dans aucun cas, en effet, nous n'avons retrouvé le classique pied globuleux, dans lequel la concavité de la sole plantaire a été remplacée par une convexité nette. Nulle part on ne voit nettement les orteils soulevés au-dessus du plan du sol par le développement du mycétome. Certains cas ont même une morphologie quasiment normale... »

Les deux nouveaux cas de mycétomes que nous avons étudiés permettent dans l'un de retrouver cette particularité, dans l'autre de signaler une localisation nouvelle pour le Congo belge : le genou. Tous deux sont des cas typiques de nocardiose et l'agent causal peut être identifié à *Nocardia brasiliensis.*

Il semble indispensable d'attirer l'attention sur deux faits. D'abord, l'identification des actinomycétales est extrêmement difficile et on peut affirmer qu'à l'heure actuelle aucun auteur n'est pleinement d'accord avec un autre. Si la classification proposée en

1943 par Waksman et Henrici a rallié durant les dix dernières années la plupart des chercheurs en raison de son extrême simplicité, elle se prête souvent mal au classement des actinomycètes pathogènes. Ensuite, certains auteurs (Mackinnon et Artagaveytia-Allende, 1956), prétendent arriver au diagnostic spécifique par le seul examen des formes parasitaires. A supposer même que leur mode de raisonnement soit correct (mais nous savons, au contraire, que, par un phénomène de convergence, des parasites voisins ont tendance à adopter une morphologie parasitaire identique), il faut reconnaître que leurs arguments sont peu convaincants. Car si, en effet, ces auteurs écrivent : « It is advisable to study both cultures and tissue sections with the parasitic grains. These have some very useful specific characteristics which will allow the species to be identified when cultures are not available for study », ils ajoutent un peu plus loin : « Only in a few cases could we study both, the culture and the parasitic form ».

Ces réserves exprimées, il va de soi qu'il ne semble pas exister de difficulté à reconnaître, d'après le seul examen parasitologique, si l'on a affaire à un mycétome actinomycosique — causé par une actinomycétale — ou à un mycétome maduromycosique — causé par un champignon vrai.

Premier cas (NGENGELE). — Le malade est un homme indigène âgé de 30 ans, originaire de Lokandu (Sud de Stanleyville), où il a été hospitalisé par le Dr Van Nuffel. Aucun détail ne nous est connu sur sa profession, son état de santé en général, et l'évolution de l'affection dont il est atteint. On sait seulement que la maladie existe depuis environ deux ans, qu'elle semble s'être développée spontanément sans aucun traumatisme préalable et que le malade a reçu une certaine quantité de sulfamides.

Le mycétome est localisé au cou de pied gauche. C'est une grande tumeur arrondie, qui déborde nettement par ses contours le diamètre de la partie inférieure de la jambe et la largeur du pied. On note à sa surface, comme il est classique, des nodules, des fistules et des cicatrices. Notons que la plante du pied a conservé sa forme normale, qu'elle ne présente pas de convexité et que les orteils entrent sans effort en contact avec le plan du sol. Les lésions remontent légèrement sur la face externe de la jambe dans son quart inférieur. La musculature de la jambe gauche, extrêmement atrophiée, contraste avec celle du membre droit parfaitement sain. La musculature des deux cuisses semble égale et bien conservée.

Le pus qui s'écoule des fistules est peu abondant. Seul un examen minutieux, réalisé en plaçant du pus sur un porte-objet au-dessus d'un fond noir permet de discerner des grains blancs irréguliers dont le diamètre dépasse à peine le mm et dont la consistance est molle. C'est en partant de ces grains, lavés à l'eau physiologique stérile, qu'on obtiendra la culture sur milieu de Sabouraud.

L'examen radiologique, pratiqué par le Dr Burette à Stanleyville, permet de constater :

1° une hypertrophie considérable des tissus mous, dans lesquels on décèle des processus de condensation;

2° des lésions destructrices de tous les os du tarse, de la tête des métatarsiens, de la tête et d'une partie de la diaphyse du tibia;

3° de légères réactions de condensation;

4° une altération de toutes les surfaces articulaires dans la zone malade, une fracture spontanée du cuboïde, une subluxation de l'épiphyse tibiale.

L'examen anatomo-pathologique d'un fragment de peau prélevé dans le mycétome, montre une hyperkératose légère, une hyperacanthose très marquée, une élongation des processus interpapillaires qui n'ont pas la grandeur ni surtout l'irrégularité qu'on observe dans la chromoblastomycose et enfin, dans un derme très infiltré, la présence de grains.

Le grain est entouré de ses trois zones réactionnelles : polynucléaires, histiocytes, fibroblastes. Assez fortement festonné, son contour est constitué par de longues massues, que la coloration à l'hématoxyline éosine met bien en évidence. Cette même coloration ne permet guère de voir les filaments qui sont remplacés par des granules. Par contre, la méthode de Gram met en évidence de nombreux filaments fins, assez irréguliers, présentant des renflements et nettement Gram positifs.

Le malade n'a pu être suivi. Après son passage à Stanleyville, il est reparti pour Lokandu où on l'a perdu de vue. Il s'agit donc d'un mycétome actinomycosique apparu depuis deux ans chez un homme indigène âgé de trente ans, et localisé au cou de pied gauche. L'étude des cultures montrera que l'agent responsable de ce mycétome est *Nocardia brasiliensis*.

Deuxième cas (BABOSELE). — Le malade est un homme indigène âgé d'environ 50 ans, marié, sans enfants, né à Bunene, près de Buta (Nord de Stanleyville). Son affection remonte à cinq années. Il cultive du coton, des arachides, du riz, mais n'a gardé aucun souvenir d'un traumatisme au genou.

Les lésions sont situées au genou droit et sont constituées par 3 placards résultant de la réunion de nodules saillants, durs, recouverts de squames et partiellement dépigmentés. Un des placards recouvre la rotule; l'autre en forme de demi-lune à concavité antérieure et situé à la face interne du genou, remonte et descend au-dessus et en dessous de la rotule. Entre le premier et le 2° placard se trouvent quelques nodules isolés. Le 3e placard se trouve au-dessus du genou à peu près sur la ligne médiane. Chacun de ces placards est constitué par des nodules, des fistules et des cicatrices. Les fistules donnent issue à de nombreux grains blancs du diamètre de 1 mm, dont on isolera le parasite. Nous ne possédons pas de détails sur leur dureté.

La musculature de la jambe et de la cuisse du côté malade ne semble guère différente de celle du côté sain. La douleur, par moments, empêche le malade de marcher.

Un examen radiographique (Dr Burette) montre l'intégrité des os, mais décèle dans les tissus mous pré- et sous-rotuliens une densité circonscrite.

L'examen anatomo-pathologique d'un prélèvement du genou révèle de l'hyperkératose, une acanthose assez accusée, un léger prolongement des processus interpapillaires, le tout plus modéré que dans le cas précédent. Les grains entourés de leurs zones réactionnelles habituelles sont rares. Dans cette biopsie nous ne trouvons qu'un seul grain à bords festonnés, entouré de massues éosinophiles, constitué par des granulations ou par des filaments Gram positifs. Le malade, hospitalisé à Stanleyville, est opéré (Dr Linard). L'intervention suivie de greffes réussit parfaitement. Durant l'hospitalisation une adénite se déclare et suppure. Le ganglion est enlevé chirurgicalement.

Du pus qui s'écoule de l'adénite inguinale on isole la même souche que celle qui a été isolée du genou.

L'examen anatomo-pathologique du ganglion inguinal montre la même image parasitaire qu'au genou, mais les grains sont beaucoup plus nombreux.

En résumé : mycétome actinomycosique du genou droit chez un indigène de 50 ans venant de la région de Buta. Extension de la lésion aux ganglions inguinaux. Intervention chirurgicale avec gref-

fes donnant un résultat satisfaisant. Les souches isolées du genou et du ganglion sont identifiées à *Nocardia brasiliensis*.

Les souches isolées : *Nocardia brasiliensis.*

La souche provenant du premier cas (Rv. 5952) n'a pas été obtenue sans difficultés. Des essais de culture faits à Stanleyville en juillet 1954 sur des prélèvements envoyés de Lokandu par le Dr. Van Nuffel ont échoué. Peut-être peut-on trouver une explication à cet échec dans le fait qu'à cette époque le malade recevait des sulfamides. Par contre, les prélèvements effectués à Stanleyville en septembre 1954 sur le malade transféré de Lokandu ont donné des cultures sur milieu de Sabouraud et sur milieu de Sabouraud additionné de pénicilline (40 U/ml) dès le 4me jour. Après trois semaines, les colonies atteignaient 3 mm de diamètre. Elles étaient dures et peu adhérentes à la gélose. Des essais de culture en anaérobiose partielle dans du Brain Heart Agar (Difco) ont échoué. Un semblable échec a été observé en ensemençant en Belgique des grains lavés à l'eau physiologique et conservés dans ce liquide envoyés huit jours auparavant de Stanleyville. Les ensemencements avaient été effectués sur Sabouraud, Sabouraud pénicilline, Sabouraud pénicilline streptomycine et enfin Sabouraud pénicilline streptomycine actidione.

Voici les caractéristiques de cette souche (Rv. 5952) :

Une colonie âgée de 2 mois sur milieu de Sabouraud glucosé à 2 % en tube incliné atteint 16 mm de longueur sur 14 mm de largeur. Son verso est jaune saumoné pour une colonie, ocre pour une autre. On observe la diffusion dans la gélose d'un pigment jaune assez clair. Le contour de la colonie est festonné à courbures larges. La surface de la colonie, très irrégulièrement mamelonnée, est sèche et de couleur blanche à blanc jaune. Les cultures dégagent une odeur de terre fraîche. La même souche, après un mois de culture, acquiert des aspects divers sur les milieux suivants :

Bouillon glucosé à 2 % : en surface abondant développement de croutelles de teinte chamois ou saumonée. Très léger développement au fond du tube.

Pommes de terre : colonie granuleuse, crayeuse, rosée.

Sérum coagulé : on n'observe pas sur ce milieu de développement appréciable après quatre semaines.

Czapek-Dockx : colonies crayeuses, blanches.

Les activités enzymatiques donnent des résultats inconstants : le

lait peut être coagulé en 4 semaines et la gélatine peut être liquéfiée dans le même laps de temps.

L'examen microscopique d'une culture âgée de plus d'un mois sur milieu de Sabouraud montre qu'elle est constituée par des filaments assez courts, partiellement fragmentés en formes bacillaires ou coccoïdes. Filaments, coques et bacilles sont Gram positifs et acido résistants lorsque la décoloration se fait durant 1 minute avec une solution à 5 % d'acide sulfurique. La technique ordinaire du Ziehl ne permet plus de retrouver que de rares éléments acido-résistants.

Tous ces éléments de morphologie macroscopique et microscopique, ajoutés aux réactions tinctoriales et enzymatiques, nous permettent de croire que la souche isolée du cas n° 1 est bien du *Nocardia brasiliensis* ou tout au moins une espèce qui s'en rapproche tellement qu'il n'est pas possible actuellement de l'en différencier.

Du 2me cas, deux souches ont été isolées avec la plus grande facilité. L'une provient du genou (Rv. 6813), l'autre du ganglion inguinal (Rv. 7225). Le développement est extrêmement lent et la colonie n'atteint quelques millimètres de diamètre qu'en 2 à 3 semaines. Une colonie âgée de 2 mois sur milieu de Sabouraud glucosé à 2 % en tube à essai atteint 18 mm de longueur sur 14 mm de largeur. Le verso a une couleur saumon très accusée. Ce pigment diffuse très légèrement dans la gélose. Le contour de la colonie est festonné et à larges courbes. La surface irrégulièrement mamelonnée est sèche, d'un blanc jaune à ocre clair. Une colonie de 3 mois sur le même milieu a les mêmes caractères; son verso cependant est moins coloré et il n'existe pas de pigment diffusible. Les cultures dégagent une odeur de terre fraîche. Voici les caractéristiques des colonies âgées de 1 mois sur divers milieux.

Bouillon glucosé à 2 % : en surface croutelles rosées d'aspect humide, blanches et poudreuses dans une autre culture.

Pommes de terre : colonies granuleuses, crayeuses, rosées.

Sérum coagulé : pas de développement dans un cas. Dans l'autre colonie très peu développée de couleur crème.

Czapek-Dox : colonies blanches, crayeuses.

Le lait n'est pas coagulé; la gélatine n'est pas liquéfiée. Une colonie âgée de 1 mois sur milieu de Sabouraud est constituée par des filaments assez longs, ramifiés, fragmentés partiellement en éléments bacillaires et coccoïdes. La coloration de Gram met en évidence leur Gram positivité. Le Ziehl montre leur acido-résis-

tance, que la décoloration se fasse par la solution à 5 % d'acide sulfurique ou par la méthode ordinaire.

La souche isolée du ganglion inguinal présente les mêmes caractères que celle que nous venons d'étudier. Elle a cependant tendance à être plus vivement colorée.

Les légères différences qui séparent cette souche de la précédente semblent insuffisantes pour en faire une espèce distincte. Malgré le résultat négatif des réactions enzymatiques, nous croyons qu'elle peut être identifiée à *Nocardia brasiliensis*.

Discussion. — C'est la première fois que *Nocardia brasiliensis* est signalé au Congo Belge. Nous avons comparé nos souches aux cinq espèces de *Nocardia* pathogènes admises le plus généralement : *N. asteroides, N. brasiliensis, N. pelletieri, N. madurae* et *N. paraguayensis*. C'est à *N. brasiliensis* seulement que nos souches peuvent s'identifier. Elles n'ont ni l'aspect humide ni la consistance molle de *N. asteroides*, qui se fragmente en éléments bacillaires ou coccoïdes très nombreux et très courts qui, d'ailleurs, n'a pas d'activité enzymatique et qui ne dégage pas d'odeur de terre. Elles n'ont pas la couleur de corail de *N. pelletieri* qui, d'ailleurs, se fragmente fort peu et n'est pas acido-résistant. Elles n'ont pas non plus l'aspect humide de *N. madurae*, qui ne se fragmente pas et n'est pas acido-résistant. Enfin, elles n'ont pas la couleur foncée, l'aspect humide de *N. paraguayensis* qui, lui non plus, ne se fragmente pas et ne produit pas d'acido-résistance. (Cfr. A. G. Ochoa et M. Sandoval, 1955).

Les différences que nous avons observées dans les activités enzymatiques de nos deux souches ont été signalées par de nombreux auteurs. Elles disparaîtraient dans certaines conditions encore à préciser. En dehors de cela, nos deux souches se ressemblent trop pour que nous pensions actuellement à les distinguer l'une de l'autre. L'accumulation des cas permettra peut-être plus tard d'établir des groupes que nous ne voyons pas encore.

Résumé. — Les auteurs ont observé dans les environs de Stanleyville deux cas de mycétomes actinomycosiques par *Nocardia brasiliensis;* l'un réalisant l'image du pied de Madura chez un indigène de 30 ans, l'autre d'aspect nouveau pour la pathologie congolaise, localisé au genou chez un homme de 50 ans et s'étant étendu jusqu'aux ganglions inguinaux. Ceci porte à 11 le nombre de mycétomes observés jusqu'à présent au Congo Belge.

Samenvatting. — In de omgeving van Stanleystad hebben schrijvers twee gevallen van actinomycosische mycetomen door *Nocardia brasiliensis* waargenomen, waarvan een het beeld gaf van de Maduravoet bij een inboorling van 30 jaar, en het andere een nieuw uitzicht bracht voor de Congolese pathologie : gelocaliseerd in de knie bij een man van 50 jaar en uitgebreid tot aan de inguinale klieren. Dit brengt het aantal mycetomen, tot heden in Belgisch Congo waargenomen, op 11.

Travail effectué au Laboratoire de Mycologie de l'Institut de Médecine Tropicale, 155, rue Nationale à Anvers, Belgique : Chef du Département de Mycologie, *Prof. Dr R. Vanbreuseghem,* et au Laboratoire Médical de Stanleyville, Congo Belge; Directeur du Laboratoire : *Dr G. Courtois.*

REFERENCES.

Courtois, G., De Loof, C., Thys, A. & Vanbreuseghem, R. (avec la collaboration du Dr Burette, radiologue). — Neuf cas de pied de madura congolais par *Allescheria boydii, Monosporium apiospermum* et *Nocardia madurae*. Ann. Soc. Belge de Méd. Trop. (1954), **34** : 4, 371-396.

Mackinnon, J. E. & Artagaveytia-Allende, R. C. — The main species of pathogenic aerobic actinomycetes causing mycetomes. Trans. Roy. Soc. Trop. Med. Hyg. (1956), **50** : 1, 31-40.

Ochoa, A. G. y Sandoval, M. — Caracteristicas de los actinomicetes patogenos mas comunes. Rev. Inst. Salub. y Enf. Trop. (1955), **16** : 3, 149-161.

Waksman, S. A. & Henrici, A. T. — The nomenclature and the classification of the actinomycetes. (Jl. Bact. (1943), **46** : 4, 337-341.

P. S. — On trouvera dans ces mêmes annales un douzième cas congolais de mycétome présenté par J. Vandepitte, J. Beeckmans et J. Ninane et l'étude de son parasite : *Madurella grisea* par R. Vanbreuseghem.

Photo n° 1.
Mycétome congolais par *Nocardia brasiliensis*.
Cas Ngengele.

(Photo Courtois).

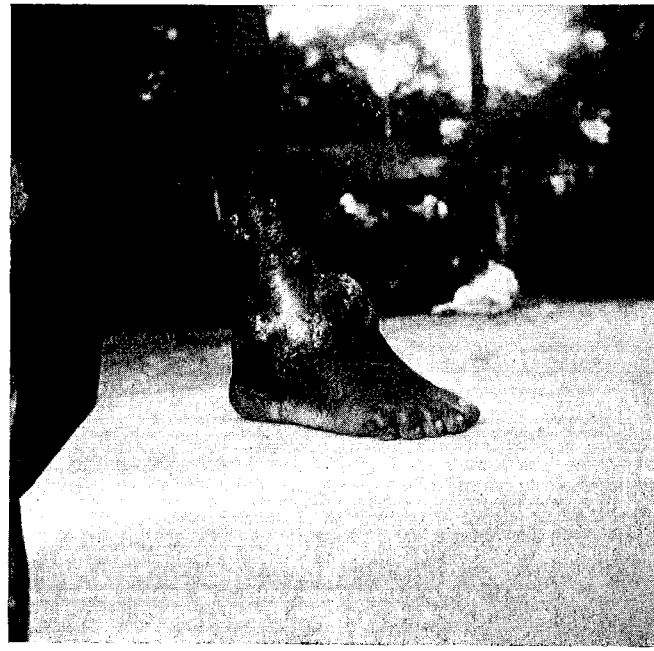

Photo n° 2.
Mycétome congolais par *Nocardia brasiliensis*.
Cas Ngengele.

(Photo Courtois).

PLANCHE II.

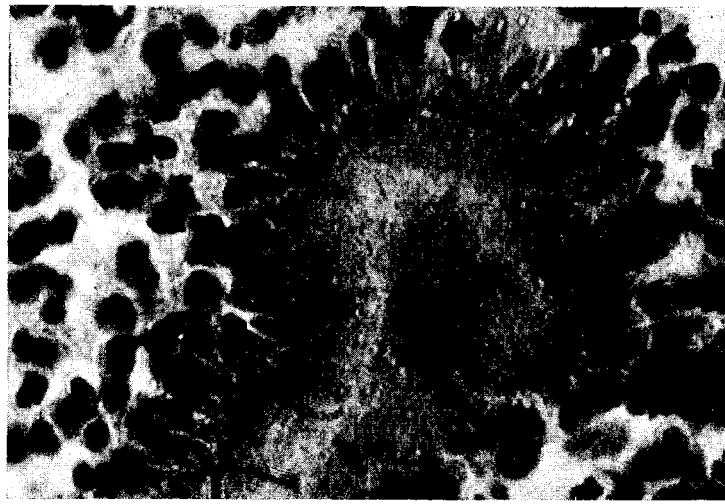

Photo n° 3.
Grain maduromycosique de *Nocardia brasiliensis*
(× 900).
Coloration Hematoxyline-éosine.

(Photo Vanbreuseghem).

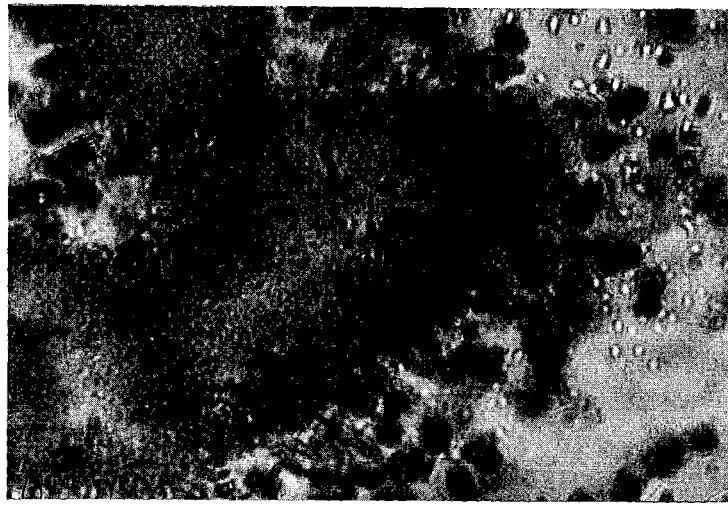

Photo n° 4.
Grain maduromycosique de *Nocardia brasiliensis*
(× 900).
Coloration au Gram.

(Photo Vanbreuseghem).

Photos 5 et 6.
Mycétome congolais par *Nocardia brasiliensis*.
Cas Babosele.

(Photo Courtois).

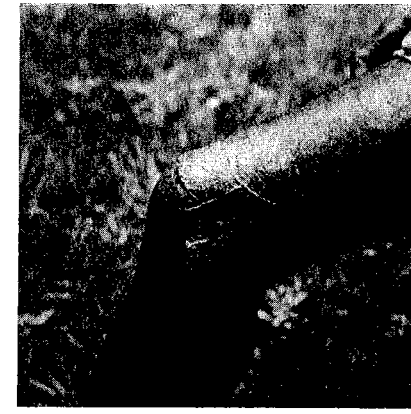

Photos 7 et 8.
Mycétome congolais par *Nocardia brasiliensis*.
Cas Babosele.

(Photo Courtois).

Cas *Ngengele*.
Service de Radiologie, Stanleyville, 30-7-1954, 1042.

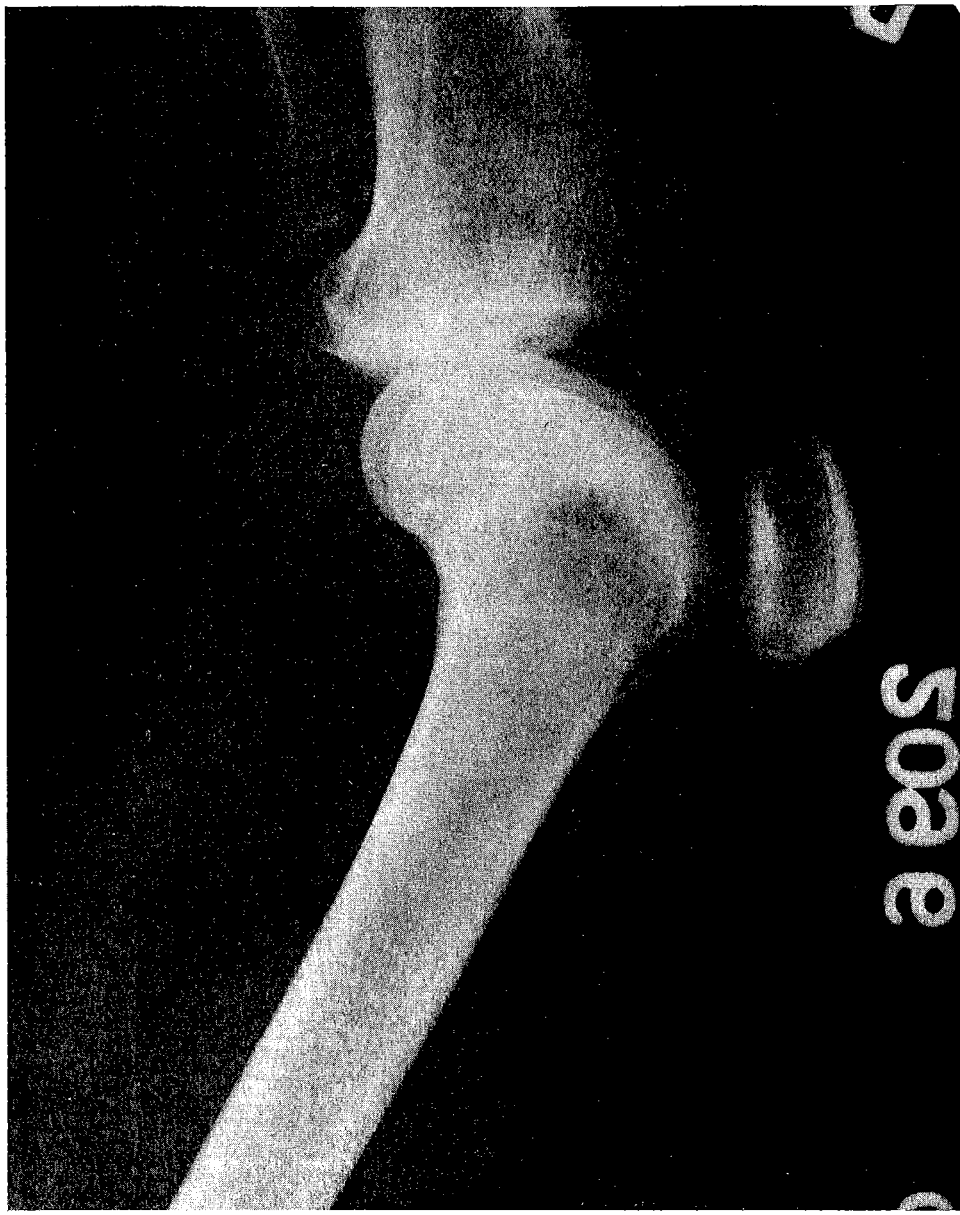

Cas *Babosele :* genou droit.
Service de Radiologie, Stanleyville, 7-10-1955, 2096.