Contribution à l'étude des ganglions inguinaux dans l'Adénolymphocèle et l'Éléphantiasis du scrotum au Congo Belge,

PAR

J. RODHAIN.

En 1936, nous avons publié dans ces *Annales* (1) une première étude portant sur l'examen histologique d'une série de ganglions lymphatiques extirpés chez divers porteurs de nodules d'*Onchocerca volvulus*. Parmi ces derniers figuraient deux patients atteints d'adénolymphocèle et un autre souffrant d'un éléphantiasis du scrotum.

Les altérations que nous avons relevées dans les ganglions de ces indigènes nous incitèrent à demander du nouveau matériel à divers collègues en service en Afrique. Les docteurs Chaussier et Dormal, résidant l'un à Niangara et l'autre à Coquilhatville, répondirent à notre appel. C'est à leur grande obligeance que nous devons de pouvoir publier la présente étude; qu'ils veuillent bien recevoir ici l'expression de notre vive reconnaissance.

*
* *

De Niangara nous avons reçu des fragments cutanés et des ganglions provenant de deux cas d'adénolymphocèle et 3 éléphantiasis du scrotum. Ajoutés au matériel rapporté par le Dr D'Hooghe, nos observations portent sur un ensemble de 4 cas d'adénolymphocèle et 4 cas d'éléphantiasis du scrotum chez des indigènes des territoires de l'Uele, région fortement infestée d'*Onchocerca volvulus*.

De Coquilhatville nous sont parvenus des ganglions de 9 cas d'éléphantiasis du scrotum. Parmi l'envoi du Dr Dormal se trouvaient en outre des glandes lymphatiques de 3 autres cas d'éléphantiasis, dont 3 sans spécification de localisation et un d'éléphantiasis de l'épaule.

Nous ne sommes pas renseigné sur la fréquence de l'onchocercose dans la région dont sont originaires les malades. Les renseignements concernant l'étendue et la durée de leur affection sont également plus rudimentaires et c'est une lacune que nous regrettons et qui devra être évitée par ceux qui après nous pourraient reprendre et étendre l'étude de la question que notre présent travail n'a certes pas la prétention d'épuiser.

*
* *

Nous étudierons d'abord les ganglions provenant des porteurs d'adénolymphocèles, puis examinerons ceux prélevés chez les patients atteints d'éléphantiasis du scrotum dans les territoires des Uele. Les glandes récoltées à Coquilhatville seront considérées ensuite.

I. — *Ganglions excisés chez des porteurs d'adénolymphocèle.*

Les deux cas observés par le Dr D'Hooghe ont été présentés dans notre étude précitée, ils concernent les indigènes Kuboyo et Gaduma. Nous transcrivons ici leurs observations en les complétant par l'examen des fragments de peau.

1er cas. — *Kuboyo,* 50 ans. Lymphocèle opéré. Nodules d'onchocerca aux crêtes iliaques, trochantères, gril costal droit et gauche. Scarifications de la peau : embryons filariens nombreux. Peau des fesses lichenifiée. Masse ganglionnaire enlevée à la partie supero-interne du triangle de Scarpa.

Examen peau. — 1) Peau fesses. — Il existe un certain degré d'hyperacanthose et d'hyperkératose. Le derme est parsemé de grands infiltrats périvasculaires riches en plasmocytes, et les noyaux des fibroblastes sont élargis sur toute leur étendue. Les embryons filariens sont assez nombreux.

2) Le deuxième fragment prélevé au niveau de la tumeur montre également de l'hyperkératose. Par places le pigment a disparu partiellement ou en totalité. On le retrouve phagocyté par les histyocytes plus profonds. L'hyperacanthose est moins accusée. Les plasmocytes sont nombreux dans les infiltrats périvasculaires et les microfilaires *O. volvulus,* présentes en assez grand nombre.

Examen des ganglions. — Il s'agit en réalité de 3 masses ganglionnaires dont la plus grande mesure 20 mm. × 11 mm. et la plus petite 10 mm. × 9 mm. qui montrent la même structure. Elles comprennent un certain nombre de nodules lymphoïdes volumineux noyés dans un stroma de tissu conjonctif en partie dense, en partie lâche, l'organisation type du ganglion n'y est plus respectée (photo 1).

Les microfilaires y sont en réalité rares, elles se rencontrent dans le tissu conjonctif. Ce dernier montre par endroits des infiltrats de mononucléaires et de plasmocytes traduisant l'irritation chronique.

2e cas. — *Gaduma,* 48 ans. Lymphoadenocèle. Peau entièrement lichénifiée et dépigmentée, flasque et ratatinée. D'une couleur bronzée peu ou très mal irriguée, stase sanguine, saignant abondamment à la moindre égratignure. Microfilaires, positif partout. Tumeurs gril costal, crêtes iliaques, rétro-trocantherien, sacrum. Réaction à l'antigène peu visible. *Ganglions enlevés* au triangle de Scarpa.

Examen peau. — Deux fragments dont d'Hooghe dit :

1) peau lichénifiée dépigmentée, couleur bronzée, microfilaires : + ; 2) peau unie, lisse platte sans sillons.

L'examen de ce dernier fragment montre le complet effacement des papilles, avec légère hyperkératose. Des infiltrats étendus périvasculaires avec plasmocytes nombreux et par place de l'infiltration diffuse de la couche dermique voisinant la couche muqueuse. Des microfilaires assez nombreuses.

Dans le premier fragment il y a de l'hyperacanthose et de l'hyperkératose modérées. Le pigment a disparu par places.

Il y a de gros infiltrats périvasculaires, ces cellules y prennent par place un caractère épitheloïde (?). Les microfilaires sont franchement nombreuses.

Examen des ganglions. — *Ganglion 1.* Ovalaire (15 mm. × 9 mm.) sclérose en évolution ayant déjà partiellement détruit la structure générale; les sinus périphériques ne sont plus visibles que par places; les follicules en partie dissociés par la prolifération du tissu conjonctif des trabécules hyperplasiées. Par endroits, avoisinant les trabécules, le tissu réticulaire entourant les nodules, est en évolution conjonctivale et montre de nombreux plasmocytes et des éosinophiles. Les espaces et les vaisseaux lymphatiques sont distendus; il existe de la stase veineuse. La capsule est épaissie, infiltrée d'amas de plasmocytes. Des fragments de microfilaires rares se remarquent dans le tissu conjonctif dense des trabécules, notamment dans la trame entourant les vaisseaux sanguins, et aussi dans le tissu réticulaire en voie de transformation conjonctivale.

Ganglion 2. 15 mm. × 9 mm. Image histologique assez semblable. Sclérose moins accusée que dans le ganglion 1. Dans l'ensemble les follicules et sinus ont davantage conservé leur disposition normale. Distension des lymphatiques et des veines. Microfilaires présentes rares. Fragments visibles dans les trabécules notamment au voisinage de la capsule et dans le réticulum-périfolliculaire.

*
* *

Les deux cas du Dr Chaussier concernent l'un un indigène âgé de 50 ans et l'autre un adulte de 25 ans.

3e cas. — *Sombo,* homme 50 ans, race Barambo, territoire Poko. Adénolymphocèle datant aux dires du malade d'une dizaine d'années.

Examen peau. — Un fragment de peau excisé au niveau de la masse ganglionnaire et avec elle, montre la structure de l'éléphantiasis. Il existe un certain degré d'hyperacanthose et de kératose. Le derme est infiltré d'une manière diffuse avec larges foyers d'infiltrations périvasculaires où les plasmocytes sont

nombreux. Plus profondément la structure est celle de l'éléphantiasis. Il y a de l'oedème et de l'hyperplasie du tissu conjonctif avec jeunes fibroblastes et infiltrats diffus et discrets de mononucléaires parmi lesquels des plasmocytes et quelques foyers limités périvasculaires; pas de formation de collagène. Microfilaires peu nombreuses.

Deux *tumeurs* région inguino-crurale gauche; une tumeur région inguino-crurale droite et qui est jointe à l'envoi. Pas de kystes à volvulus.

En réalité la tumeur droite est constituée par une petite masse éléphantiasique de la peau à laquelle adhère un paquet de ganglions dont un de 3 cm. de long sur 1,5 de large; un autre de 2,5 cm. de long sur 0,5 de large et deux plus petits.

Examen des ganglions. — Tous ces ganglions sont durs et donnent à l'incision l'impression d'être fibreux.

La masse tumorale principale est constituée par du tissu fibreux dans lequel sont englobés par place des foyers de tissu lymphoïde. L'ensemble évoque l'idée qu'il s'agit d'un ganglion lymphatique envahi et dissocié entièrement par la prolifération conjonctive (image identique à celle de Kuboyo). Ce qui confirme cette interprétation est que dans le deuxième ganglion l'on reconnaît encore le hile montrant les vaisseaux dilatés, à parois épaissies dans une gangue conjoncticale (photo 2). Les sinus périphériques et l'organisation type des follicules ont presque complètement disparu.

Ce ganglion rappelle le ganglion 1 décrit chez Gaduma. Les embryons filariens sont par place assez nombreux dans le tissu conjonctif. Le ganglion plus petit 11 mm. × 8 mm. montre également de la sclérose, mais a conservé sa structure générale type. Il existe de la dilatation des espaces et sinus lymphatiques, périphériques notamment. Les embryons filariens sont beaucoup plus rares que dans les masses ganglionnaires 1 et 2. Dans le tissu conjonctif lâche adhérant à la capsule, se reconnaissent de beaux infiltrats de plasmocytes. Notons encore ici l'absence de microfilaires dans les follicules mêmes.

4e cas. — *Abada,* homme 25 ans. Adénolymphocèle attei-

gnant à droite le 1/3 inférieur de la cuisse; à gauche le 1/3 supérieur. Peau sèche et rugueuse de la région ombilicale aux genoux. Deux lambeaux de peau excisés, l'un à la fesse, l'autre au-dessus des masses ganglionnaires. Pas de nodules à *O. volvulus*.

Examen peau. — Les coupes des deux fragments montrent la même structure. Il existe de l'hyperacanthose avec hyperkératose. Dans le derme des infiltrats périvasculaires étendus avec un certain degré d'infiltration générale plus accusé dans le fragment prélevé au niveau de l'adénolymphocèle. Ici dans l'hypoderme se rencontrent des infiltrats de plasmocytes et éosinophiles. Les embryons filariens existent mais rares.

Examen des ganglions. — Ils sont deux; l'un a 18 mm. × 8 mm. l'autre 13 mm. × 8 mm. Ganglion 1. La structure générale est bien conservée, avec pourtant de l'hyperplasie du tissu lymphoïde. Les follicules sont nets; le stroma conjonctif est plus développé que normalement, et il existe un certain degré de dilatation des vaisseaux sanguins et lymphatiques (photo 3).

Ganglion 2. La prolifération du tissu conjonctif est plus appréciable ainsi que d'ailleurs aussi la dilatation des vaisseaux lymphatiques. Les éosinophiles sont nombreux; par place on en voit dans les espaces périfolliculaires; les plasmocytes assez rares. Les fragments d'embryons dans le tissu conjonctif sont rares.

La structure histologique conservée de ces ganglions contraste manifestement avec celle relevée dans les glandes des trois cas précédents. Nous devrons y revenir plus loin.

II. — *Ganglions excisés chez des porteurs d'éléphantiasis du scrotum.*

A. — *Indigènes originaires des territoires des Uele.*

1) (cas Dr D'Hooghe) *Yamba*, 36 ans; éléphantiasis. Ganglions enlevés : *a)* inguinaux; *b)* angle supéro-interne, triangle Scarpa; *c)* un petit rétro-auriculaire et un petit cervical gauche.

Nodules onchocerca : *a)* rétro-trochantériens : 4 à droite, 3 à gauche ; *b)* crêtes iliaques : 3 à droite, 2 à gauche ; *c)* sacrum, 2 ; *d)* gril costal, 3 ; *e)* temporal gauche, 2. Formule leucocytaire : N. 23, L. 15, M. 6, E. 56.

Scarification de la peau : donne partout des microfilaires de *Onchocerca volvulus*. Elles sont plus nombreuses au niveau des fesses et des cuisses.

Examen peau. — Couche muqueuse normale, peut-être légère hyperkératose. Derme avec larges infiltrats périvasculaires ; embryons filariens par place nombreux.

Examen des ganglions. — Ganglion 1. 13 mm. × 7 mm. Nettement scléreux. l'hyperplasie du tissu conjonctif est surtout accusée autour des vaisseaux artériels qui paraissent distendus et à parois hypertrophiées. Il existe des infiltrats de plasmocytes et de mononucléaires dans la capsule.

Les plasmocytes sont également nombreux dans le tissu ganglionnaire même ; le tissu lymphoïde malgré l'épaississement des trabécules est encore abondant et les sinus sont distendus par la stase lymphatique. Des fragments de microfilaires se rencontrent dans la capsule et dans le tissu conjonctif des trabécules où ils occupent les espaces lymphatiques.

Ganglion 3. 8 mm. × 11 mm. Sclérose nette. Très rares microfilaires dont on rencontre les fragments dans la capsule et les trabécules épaissis.

Ganglion 7. 6 mm. × 8 mm. Sclérose débutant.

Ganglion 8. 5 mm. × 6 mm. Sclérose nette.

Ganglion 9. 21 mm. × 12 mm. Capsule épaissie avec infiltrats de plasmocytes. Sclérose avec développement considérable de nodules lymphoïdes. Stase lymphatique nette. Rares fragments de microfilaires dans la capsule et dans les fibres collagènes des trabécules. Vu un fragment dans un lymphatique afférent.

Ganglion 10. Fragment de ganglion montrant de la sclérose et de la stase lymphatique. Nous ne mentionnons pas ici les

ganglions 4, 5 et 6 qui sont en réalité ceux extirpés derrière l'oreille et dans le cou (*).

2) (cas Dr Chaussier) *Daramanga,* homme 30 ans. Eléphantiasis du scrotum (4 kilogrammes) ayant débuté il y a 5 ans. Fragments de peau excisés : 1 à la fesse, 1 au niveau de la tumeur.

Examen peau. — Fragments de la fesse. Hyperacanthose avec un léger degré d'hyperkératose. Forte infiltration périvasculaire. Infiltration diffuse partielle. Embryons filariens non rares.

Fragment tumoral. Hyperacanthose. Infiltration diffuse du derme et périvasculaire très accusées. Plus profondément structure éléphantiasique type. Fragments de microfilaires très peu nombreux.

Examen des ganglions. — Allongé 28 mm. × 5 mm. Sclérose accusée. Dilatation des sinus et vaisseaux lymphatiques. Hyperplasie conjonctivale n'a pas dissocié entièrement la structure ganglionnaire; il existe encore des follicules types. Embryons filariens dans la trame conjonctivale.

3) (cas Dr Chaussier) *Zamba,* homme 30 ans. Lèpre maculeuse. Bon état général. Eléphantiasis du scrotum (6 kilogr.) datant de 4 ans. Pas de kystes à volvulus.

Deux fragments de peau enlevés l'un aux fesses, l'autre au niveau de la tumeur. A l'envoi étaient joints deux ganglions qui, quoique cela ne fut pas spécifié, sont des ganglions inguinaux.

Examen peau. — 1) Fragment de la fesse. Derme avec infiltrats périvasculaires peu étendus; des espaces lymphatiques paraissent distendus. Microfilaires volvulus pas rares.

2) Fragment tumoral. Fragment de peau dont une partie amincie, une autre épaissie avec tissu éléphantiasique adhérent. La partie amincie montre l'effacement des papilles, avec dilatation des espaces lymphatiques — microfilaires présentes.

(*) Reproduit en partie de l'étude sur la localisation ganglionnaire des Microfilaria volvulus. *Loc. cit.*

Examen des ganglions. — Ganglions, l'un de 15 mm. × 10 mm., l'autre de 12 mm. × 11 mm. Tous les deux sclé-reux types. Les follicules et cordons folliculaires ont partiellement conservé leur structure. Au hile il y a de la dilatation des lymphatiques. Les embryons filariens sont relativement rares dans la trame conjonctivale.

4) (cas Dr Chaussier) *Guadi,* homme 35 ans. Eléphantiasis du scrotum de 8 kilogrammes. Début, il y aurait 5 ans. Kystes à volvulus présents à l'épine iliaque antéro-supérieure droite et à la face interne du genou gauche.

Fragments de peau excisés : à la fesse et au niveau de la tumeur ; 1 ganglion extirpé à l'aine droite.

Examen peau. — Fragment de la fesse. Type de peau filarienne avec infiltrats périvasculaires. Embryons filariens rares.

Fragment tumoral. Hyperacanthose avec kératose et structure type de la peau éléphantiasique. Pas vu de microfilaires.

Examen des ganglions. — Ganglions au nombre de deux, relativement petits 13 mm. × 6 mm. Sclérose très peu accusée, léger épaississement de la capsule, hyperplasie du tissu lymphoïde. Au niveau du hile peut-être dilatation de tous les vaisseaux. Eosinophiles assez nombreux. Fragments d'embryons filariens extrêmement rares.

Si nous voulons condenser dans leurs grandes lignes les données qui se dégagent de l'examen des divers ganglions, nous pouvons les résumer ainsi qu'il suit :

1° Les ganglions inguinaux de quatre patients atteints d'adénolymphocèle et infectés à des degrés divers d'*Onchocerca volvulus,* montraient dans 3 cas des signes de sclérose intense accompagnés d'épaississement des parois des vaisseaux sanguins et d'une dilatation modérée des lymphatiques. Dans un cas la sclérose n'est que partielle, le fait dominant étant l'hyperplasie du tissu lymphoïde.

2° Les ganglions inguinaux provenant de quatre indigènes atteints d'éléphantiasis du scrotum et également infestés d'*Onchocerca volvulus* montraient dans tous les cas de la sclérose

à des divers degrés. Dans un cas, à côté d'une sclérose peu accusée existait de l'hyperplasie du tissu lymphoïde.

B. — *Indigènes des territoires voisins de Coquilhatville* (Dr Dormal).

1) *X... Cas d'éléphantiasis scrotal.* Il y a 2 pièces de 6 mm. × 3 mm. et 7 mm. × 5 mm. La première est constituée par deux petits ganglions adhérant l'un à l'autre.

Leur structure est normale, la petite bande de tissus conjonctif qui les relie montre des lymphatiques distendus et est infiltrée de plasmocytes.

La deuxième représente un ganglion plus volumineux de 9 mm. × 6 mm. à structure régulière; au hîle les lymphatiques apparaissent légèrement distendus et il y a infiltration de plasmocytes. A la capsule les vaisseaux lymphatiques afférents apparaissent aussi distendus.

2) *X... Cas d'éléphantiasis scrotal.* Ganglions prélevés au pli inguinal (4-4-36).

Il s'agit d'un fragment de ganglion de 13 mm. × 6 mm. auquel adhère un lambeau de tissu conjonctif. Le ganglion montre de la sclérose; elle n'est toutefois que partielle; éosinophiles assez nombreux, fragments de microfilaires d'*Onchocerca volvulus* rares. Il existe de la dilatation des espaces lymphatiques.

La trame conjonctivale du tissu périganglionnaire est infiltrée de mononucléaires, de plasmocytes et d'éosinophiles : Infiltration diffuse et par endroits par petits foyers.

3) *Gawe. Eléphantiasis scrotal.* Deux ganglions inguinaux. Il s'agit de petits ganglions 16 mm. × 6 mm. Le tissu se colore mal. (Probablement que le formol employé pour la fixation était acide.) La structure ganglionnaire est bien conservée, il y a de l'hyperplasie modérée du tissu conjonctif et un certain degré de stase veineuse. Les embryons filariens sont absents.

4) *X... Eléphantiasis scrotal.* Pas de nodule d'*Onchocerca volvulus.* Un ganglion inguinal oblong 17 mm. × 7 mm. Structure ganglionnaire bien conservée, follicules normaux avec leurs

centres germinatifs en activité. En proportion du volume de la glande dû à l'hyperplasie du tissu lymphoïde, la trame conjonctivale apparaît légèrement en excès. Il y a de la stase veineuse manifeste et de la dilatation des espaces lymphatiques. Embryons filariens absents.

5) *Eléphantiasis scrotal.* Pas de nodule d'*Onchocerca volvulus.* Ganglion inguinal 20 mm. × 14 mm. Il montre de la sclérose manifeste, ayant partiellement dissocié et désorganisé la structure ganglionnaire. Stase veineuse et lymphatique. Epaississement des parois vasculaires. Infiltrats de mononucléaires et de plasmocytes dans la capsule et les trabécules conjonctivales abondantes. Embryons filariens absents.

6) *Eléphantiasis scrotal.* Pas de nodule d'*Onchocerca volvulus.* Ganglion inguinal. En réalité 2 ganglions dont l'un de 20 mm. × 8 mm. Capsule peu épaissie, le tissu conjonctif qui par le hile accompagne les vaisseaux est hypertrophié. Dans l'ensemble sclérose partielle, mais avec de l'hyperplasie du tissu lymphoïde. Microfilaires présentes mais rares.

7) *Indigène M'Bato. Eléphantiasis scrotal.* Ganglion inguinal. C'est un petit ganglion 15 mm × 3 mm. très dur à la section, comme s'il avait été desséché. Nous n'avons pu en obtenir que deux coupes peu lisibles. Les follicules ne sont plus nets, les parois vasculaires épaissies et il existe un certain degré de distension des sinus lymphatiques. Nous n'avons pas vu de microfilaires.

8) *Indigène Motakiri. Eléphantiasis scrotal.* Ganglion inguinal. Ganglion de 17 mm. × 17 mm. aspect jaunâtre. Pas d'hypertrophie du tissu conjonctif, mais hyperplasie lymphoïde manifeste, les sinus périfolliculaires sont effacés.

Dans la capsule peu épaissie, avec par place infiltrats de plasmocytes, rencontré un seul fragment de microfilaire ne paraissant pas appartenir à *Microfilaria volvulus.*

9) *Indigène Dunga. Eléphantiasis scrotal.* Un ganglion inguinal. Comme le ganglion du cas précédent, il ne montre pas de sclérose mais une hyperplasie manifeste du tissu lymphoïde.

Centres germinatifs agrandis avec mitoses assez nombreuses. Pas vu de microfilaires.

En dehors de ces 9 cas d'éléphantiasis scrotal, nous avons reçu du Dr Dormal des ganglions provenant de 3 indigènes atteints d'éléphantiasis sans spécification de la localisation de l'affection et d'un cas d'éléphantiasis de l'épaule. Malheureusement la petite masse ganglionnaire concernant ce dernier cas n'a pas pu être utilisée à cause du mauvais état dans lequel nous est parvenu l'envoi.

Sans tenir compte dans nos conclusions du résultat des examens des ganglions des 3 cas sans localisation de l'éléphantiasis et quoique il s'agisse très *probablement de tumeurs scrotales,* nous les signalons ici simplement pour mémoire.

1) *Kele, Maurice. Eléphantiasis.* Deux ganglions. Petits, assez durs à la coupe. 8 mm. × 6 mm. La structure ganglionnaire est dans l'ensemble bien conservée. Présence de plasmocytes assez nombreux dans le hile, et un certain degré de dilatation des lymphatiques. Un seul fragment d'embryon filarien sans gaine a été rencontré, du type *Microfilaria volvulus.*

2) *Angangu, Paul. Eléphantiasis.* Deux ganglions volumineux de 20 mm. × 10 mm. avec tissu conjonctif adhérant.

Ganglions scléreux, dont la structure est partiellement dissociée par l'hyperplasie conjonctivale. Epaississement des parois des vaisseaux sanguins et dilatation des vaisseaux lymphatiques. Infiltrats de plasmocytes. Pas vu de microfilaires.

3) *Ewuka, André. Eléphantiasis.* Un ganglion petit assez dur. Pas de sclérose nette. Structure générale sensiblement normale. Pas vu de microfilaires. Nombre de coupes examinées insuffisant.

Résumant les données fournies par l'examen des ganglions provenant des 9 éléphantiasiques opérés à Coquilhatville, en excluant le cas 7, nous pouvons dire que dans 1 cas les ganglions étaient nettement sclérosés; dans 3 autres existait un début de sclérose respectant la structure ganglionnaire et 3 montraient de l'hyperplasie manifeste du tissu lymphoïde. Dans 4 cas à des degrés divers se remarquait de la distension des voies

lymphatiques. Des microfilaires furent trouvées rares ou très rares dans le cas 2 avec signes de sclérose ainsi que dans les cas 6 et 8 sans hypertrophie conjonctivale manifeste. Dans presque tous existe dans la capsule et le tissu périganglionnaire une infiltration d'intensité variable de plasmocytes.

*
* *

DISCUSSION.

a) *Ganglions d'adénolymphocèle.*

L'étude histologique des ganglions inguinaux provenant de nos quatre porteurs d'adénolymphocèle, montre chez 3 d'entre eux une structure sensiblement identique. Ils sont scléreux et l'envahissement du tissu conjonctif dans deux cas (Kuboyo et Sombo) est tel que la dissociation de la structure ganglionnaire apparaît complète. Elle est moindre dans le cas Gaduma.

Cette sclérose s'accompagne d'un certain degré de dilatation des voies lymphatiques, mais celle-ci n'est certes pas telle qu'on puisse parler d'accumulation quelque-peu notable de lymphe dans la masse ganglionnaire. Si elle paraît de nature à ralentir la circulation lymphatique, elle ne peut justifier la dénomination *adénolymphocèle.*

Dans le cas 4, Abada, la sclérose est discrète, et l'hyperplasie du tissu lymphoïde dominante, la dilatation des lymphatiques modérée. Ici sans doute, le ganglion est riche en lymphe, mais la distension des voies lymphatiques n'évoque non plus l'idée d'un réceptacle possible de lymphe. Néanmoins l'image histologique est très différente de celle apparente dans les précédents cas. Comment interpréter cette différence ? Les trois premiers cas concernent des individus de 48 à 50 ans, le dernier est un homme jeune de 25 ans. Tous les 4 sont infestés d'onchocercose dont les larves sont présentes dans la peau, aussi bien celle prélevée au niveau de la lésion que celle excisée en dehors. Leur verminose peut intervenir dans l'hyperplasie conjonctivale, et son existence doit avoir une durée plus longue chez les trois premiers indigènes que chez le dernier. Il en est

sans doute de même des lésions cutanées avec infections microbiennes diverses qui ne manquent jamais chez les noirs et qui peuvent jouer un rôle dans la sclérose des ganglions.

Ces influences qui peuvent difficilement être niées sont corrélatives avec l'âge et l'on peut penser que dans quelques années les ganglions d'Abada, seront devenus également scléreux. D'après cette conception, la sclérose n'apparaît pas en relation immédiate avec la stase lymphatique. La lésion ganglionnaire qu'on peut s'attendre à trouver dans les cas assez récents se bornerait donc à l'hyperplasie du tissu lymphoïde accompagnée d'un degré modéré de dilatation des vaisseaux lymphatiques. Sans doute, pour trancher la question, faudra-t-il de nouvelles observations et l'étude des anatomopathologistes devra-t-elle porter sur les cas débutants et non seulement sur les ganglions mais aussi sur les voies lymphatiques qui y aboutissent.

Il sera possible alors d'étudier comparativement les lésions qui existent dans l'adénolymphocèle des régions asiatiques en rapport avec *Wuchereria bancrofti*, et dans ce qu'on désigne sous le même vocable dans le centre de l'Afrique où jusqu'ici l'existence de la filaire de Bancroft n'est pas démontrée.

Pour l'adénolymphocèle classique asiatique il semble bien aussi que l'étude anatomopathologique mériterait d'être reprise. Les divers traités récents et anciens de pathologie exotique que nous avons tenu à consulter sont très laconiques et disons-le incomplets sur le sujet. Ils se bornent pour la plupart à la description macroscopique des lésions dont certaines ont été soigneusement disséquées.

La symptomatologie anciennement connue déjà s'y trouve bien exposée et sur ce point il n'y a guère de divergence de vue, mais les précisions sur l'anatomie microscopique des tumeurs sont plus que lacunaires. J. W. W. Stephens et Warrington York (2) le disent d'ailleurs quand ils parlent de l'adénolymphocèle dans le traité de Byam et Archibald. « This condition (varicose glands) ; which is referred to frequently in the litterature, apparently implies dilatation of the sinuses in a lymphatic gland, but we can find very little information as to the actual pathological condition. »

Jusqu'ici les 4 cas étudiés me laissent l'impression que sous l'appellation « adénolymphocèle » on confond plus d'un état pathologique et déjà A. Dubois (3) avait relevé que le vocable était assez impropre. Il considère qu'en ce qui concerne l'Afrique Centrale, il correspond à un pli cutané à la région inguinale contenant quelques ganglions hypertrophiés.

Les figures qui accompagnent les anciennes descriptions cliniques de l'adénolymphocèle asiatique correspondent cependant en général assez bien à ce que l'on observe en Afrique. A. Joyeux et Sicé (4) dans leur traité de pathologie exotique reproduisent le cliché d'un cas photographié par R. Mouchet près du Tanganyika. Dans le riche matériel rapporté par le Dr D'Hooghe de l'Uele se trouvent deux photos dont nous reproduisons la plus typique (photo 4). Il n'est pas probable qu'il s'agisse du cas « Kuboyo ». Je ne possède pas de photographies des cas vus par le Dr Chaussier, mais il est certain que ce médecin très averti de la pathologie tropicale a reconnu des états que cliniquement il pouvait appeler adénolymphocèle. Ainsi nous revenons à la question : cet adénolymphocèle congolais correspond-t-il bien à celui décrit depuis longtemps en Asie tropicale ?

D'après A. Clarac, Lebœuf et Rigollet (5), l'adénolymphocèle est une altération subie par les ganglions dans leur aspect et leur structure. Ce qui domine dans cette altération c'est la dilatation variqueuse des vaisseaux lymphatiques de ces ganglions et l'hypertrophie de leurs parois. Autour de ces vaisseaux on trouve en général du tissu réticulé et caverneux provenant de la transformation du tissu ganglionnaire (cité d'après R. Le Dentu (6).

D'autre part, dans le traité d'anatomie pathologique de M. Letulle, nous trouvons les précisions suivantes : « La tumeur, recouverte d'une épaisse couche de tissu graisseux, apparaît au microscope constituée par d'énormes lacunes lymphatiques conglomérées et entourées de tractus fibroïdes. Dans ce tissu sont englobés des ganglions, les uns sclérosés, les autres d'apparence caverneuse » (p. 563).

Nous ne retrouvons que très partiellement ces lésions dans

les ganglions que nous avons étudiés. Sans doute leur structure est dissociée, mais plus que la dilatation des vaisseaux lymphatiques c'est avant tout la forte prolifération du tissu conjonctif qui s'impose. Nous avons difficile à admettre que la masse de ces ganglions conglomérés et scléreux puisse donner l'impression d'être « une tumeur molle rappelant la consistance du lipome » comme la généralité des auteurs la décrivent.

Il est vrai que certains, G. Sticker, W. Schüffner, N. H. Swellengrebel (7), admettent que ces tumeurs peuvent s'indurer : « Le plus souvent ces tumeurs sont molles, élastiques, elles peuvent pourtant s'indurer partiellement et devenir adhérentes aux plans inférieurs sur lesquels elles reposent, alors que la peau subjacente reste mobile ou parfois se soude aux glandes et subit des épaississements éléphantiasiques. » Plus loin ils disent : « En certaines régions, comme aux îles Fidji, on rencontre au lieu des gonflements mous des glandes le plus souvent des engorgements durs avec de la prolifération conjonctivale appréciable. »

Cet état correspond davantage à ce que l'étude des ganglions de nos 4 cas d'adénolymphocèle des indigènes de l'Uele nous a appris. Mais à Fidji, il s'agit encore de lésions en rapport avec le parasitisme de *Wuchereria bancrofti,* car « dans les pièces excisées de pareilles tumeurs on trouve souvent des filaires femelles vivantes ou mortes et calcifiées ».

Dans le traité de A. Davidson, Patrick Manson (8) aussi, citant Mazae Azema qui a étudié la lymphangite endémique à la Réunion, dit que la consistance des tumeurs diffère d'après les cas ; « volumineuses, elles peuvent être molles, semi fluctuantes ; plus petites elles peuvent être constituées par des *ganglions variqueux* semi-indurés ressemblant à ceux qu'on rencontre généralement dans l'éléphantiasis ».

Ces descriptions s'appliquent toutes à l'adénolymphocèle asiatique et les auteurs signalent indistinctement que la ponction des glandes « fournit un liquide blanc rosé semblable au *chyle* ».

En ce qui concerne l'adénolymphocèle des régions équatoriales africaines, l'auteur allemand Kulz (9) renseigne que dans

le cours supérieur du Wuri et Mungo au Kameroun, la moitié des indigènes souffre de lymphadénome inguinal « varikösen leistendrüsen ». Il fait la distinction de ces ganglions d'avec ceux engorgés à la suite de plaies infectées des membres inférieurs s'exprimant comme suit :

« Ces tumeurs ganglionnaires turgescentes se distinguent le plus souvent déjà au premier aspect par leur volume des engorgements ganglionnaires aussi fréquents en rapport avec des plaies souillées des membres inférieurs. Se trouvent-elles en dessous du ligament de Poupart, elles peuvent en imposer pour des hernies. »

Il ajoute : « souvent la turgescence de ces tumeurs régresse dans l'âge avancé, de sorte que la peau amincie et tendue qui jadis les recouvrait, flotte désormais flasque au-dessus d'elles comme un sac vide.

Il ne craint pas d'extirper ces tumeurs et n'a jamais observé d'incidents fâcheux à la suite de ses interventions, alors que Patrick Manson (10) en Extrême-Orient considère leur excision comme contre-indiquée.

Dans la région où Kulz a fait ses observations, *Onchocerca volvulus* est fréquente, nous ignorons si *Wuchereria bancrofti* y existe.

Nous ne savons rien de plus précis quant à la symptomatologie de l'adénolymphocèle du Centre Africain. Nous ignorons tout concernant son début. S'accompagne-t-il ou non de poussées de lymphangite ? A défaut de ganglions variqueux existe-t-il réellement de la dilatation variqueuse des lymphatiques, qui pourrait donner à la tumeur son volume et son caractère spécial de mollesse ? Son évolution est-elle ce qu'indique Külz et aboutirait-elle à la formation de sacs cutanés flasques, que de fait on retrouve fréquemment dans les photographies des porteurs d'adénolymphocèle ?

Dans les conditions actuelles de nos connaissances, la comparaison au point de vue clinique des deux états pathologiques paraît singulièrement difficile, sinon impossible. Dans le cas Sombo, nous relevons un état éléphantiasique de la peau au-dessus de la masse de ganglions scléreux, et cet état est comme

nous l'avons signalé mentionné par les auteurs hollandais dans le traité de Mense. Mais à ma connaissance, nulle part, dans le bassin du Congo, n'est signalé l'écoulement à la ponction d'une lymphe d'aspect chyleuse et la dilatation des lymphatiques ne paraît pas aller jusqu'à un véritable état variqueux.

Dans le domaine clinique donc aussi de nouvelles observations sont nécessaires. Jointes à l'étude histologique des lésions, elles permettront de définir exactement l'affection à laquelle, dans le bassin du Congo, on a jusqu'ici appliqué le vocable « adénolymphocèle ».

Indépendante des manifestations pathogènes relevant du parasitisme de la filaire de Bancroft, elle paraît pourtant au même titre que l'éléphantiasis du scrotum, avoir des rapports avec l'*Onchocerca volvulus*, ce que déjà Houzilleau avait relevé.

Mais la discussion approfondie de son étiologie ne pourra être utilement entreprise que lorsque son identité clinique sera mieux circonscrite et que des données anatomo-pathologiques plus étendues que celles que j'ai pu présenter ici auront été réunies.

*
* *

Ganglions éléphantiasiques.

Que nous apprend l'examen histologique des ganglions extirpés chez des porteurs d'éléphantiasis du scrotum ?

Si nous ajoutons à nos quatre cas les deux renseignés par A. Dubois (3), nous disposons de 6 observations recueillies chez des indigènes des Uele où près de 100 % des autochtones sont infestés d'*Onchocerca volvulus*.

Chez tous ces porteurs d'éléphantiasis du scrotum, les ganglions sont scléreux à des degrés divers. Dans l'un des cas de A. Dubois la sclérose avait entièrement dissocié la structure ganglionnaire, l'image histologique étant superposable à celle relevée chez Kuboyo et Sombo atteints d'adénolymphocèle.

Quant aux 9 porteurs d'éléphantiasis du scrotum à Coquilhatville et concernant lesquels nous ne possédons que des données laconiques, les ganglions ne montrent de la sclérose très accusée

que dans un cas (5). Une sclérose débutante partielle existe chez trois autres (2, 4 et 6) ; enfin, une hyperplasie du tissu lymphoïde caractérise les ganglions des cas 6, 8 et 9.

Des microfilaires très rares du type *Onchocerca volvulus* existaient dans la trame conjonctivale des ganglions 2 et 6. Dans le gros ganglion de l'indigène Motakiri (8) avec hyperplasie du tissu lymphoïde très accusée, un seul fragment d'une microfilaire non identifiable fut rencontré.

La différence qui existe entre l'image histologique des ganglions chez les porteurs d'éléphantiasis du scrotum de l'Uele, et celle notée chez les patients de Coquilhatville, est flagrante et mérite d'être relevée. Chez les premiers, la sclérose ganglionnaire est générale, chez les seconds, cette sclérose est rare. Les premiers sont tous infestés d'*Onchocerca volvulus* dont les microfilaires se rencontrent dans la trame conjonctivale des ganglions sclérosés, les seconds *paraissent* parasités dans une proportion beaucoup moindre. Malheureusement, nous n'avons pas reçu de fragments cutanés de ces malades, ce qui nous impose une certaine réserve. Aussi nous bornerons-nous à insister sur le fait que la sclérose des ganglions chez les premiers s'accompagne d'onchocercose intense et qu'à l'absence ou la rareté de sclérose correspond la rareté de la verminose ou son peu d'intensité chez les seconds.

Nous nous sommes exprimés autre part (1) sur le rôle possible de la filariose dans la prolifération conjonctivale des glandes lymphatiques et n'y reviendrons pas ici.

Devant le carence de renseignements concernant les opérés de Coquilhatville, de plus amples considérations qui ne pourraient être que purement spéculatives nous paraissent superflues pour expliquer les différences relevées dans la structure histologique des ganglions inguinaux chez les porteurs d'éléphantiasis du scrotum.

De nouvelles recherches sont nécessaires, pour établir si ces différences sont constantes, et reconnaissent une étiologie diverse.

Elles devront être accompagnées de l'observation attentive des malades quant à l'âge et le volume de la tumeur scrotale,

l'état de la peau qui les recouvre, ainsi que celui des ganglions avant l'intervention. La situation des ganglions excisés devra être précisée avec soin. Des fragments cutanés, prélevés au niveau de la tumeur et dans le bas des lombes, devront accompagner l'envoi.

Des détails quant à la présence ou l'absence des nodules d'Onchocerca, l'état général du tégument et plus spécialement de celui des membres inférieurs, seront utiles pour porter un jugement sur l'état des ganglions.

Enfin, ainsi que l'a relevé déjà A. Dubois, à titre de comparaison, l'étude des ganglions inguinaux ou curaux excisés chez des indigènes non atteints d'états éléphantiasiques sera précieuse.

Institut de Médecine Tropicale Prince Léopold,
Anvers.

Samenvatting. — Liesklieren van vier inboorlingen uit de Uelestreek lijdende aan « variqueuse lymphklieren », werden histologisch onderzocht. Uit dit onderzoek blijkt, dat het histologisch beeld dezer klieren hoofdzakelijk sklerose is en niet overeenstemt met het begrip « variqueuse verwijdingen der lymphvaten en ruimten der lymphklieren ».

In de Uelestreek zijn nagenoeg alle inboorlingen dragers van *Onchocerca volvulus,* ook werden microfilaria dezer soort gevonden in de bindweefsels strangen der onderzochte klieren. Welk verband er bestaat tusschen de « variqueuse lymphklieren » et de *Onchocerca volvulus* kan tegenwoordig niet worden vast gesteld.

Schrijver legt druk op de noodzakelijkheid het klinisch beeld der « variqueuse lymphklieren » zooals het voorkomt in Centraal Afrika beter te omschrijven. Namelijk wat aangaat aanvangstadia, en de waarlijke toestand der lymphvaten in betrekking met de gezwollene klieren.

Dan zal het ziektebeeld « variqueuse klieren » zooals het gekend is bij filariasis in betrekking met *Wuchereria bancrofti* kunnen worden vergeleken met het zelfde syndroom gemeld in Midden-Afrika waar *Onchocerca volvulus* overheerscht.

Fig. 1.
Ganglion-Kuboyo.
Le structure ganglionnaire a complètement disparu.
C'est une masse fibreuse englobant des nodules lymphoïdes.
(Grossissement : 2,5 ×).

Fig. 2.
Ganglion 2 de Sombo.
On y reconnaît le hile avec les vaisseaux sanguins,
artères et veines à parois épaissies,
à côté de lymphatiques et lacunes lymphatiques dilatées.
(Grossissement : 2,5 ×).

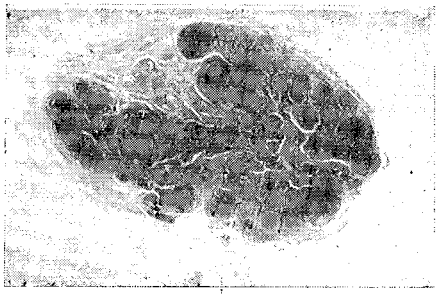

Fig. 3.
Ganglion de Abada.
Sclérose en évolution.
(Grossissement : 2,5 ×).

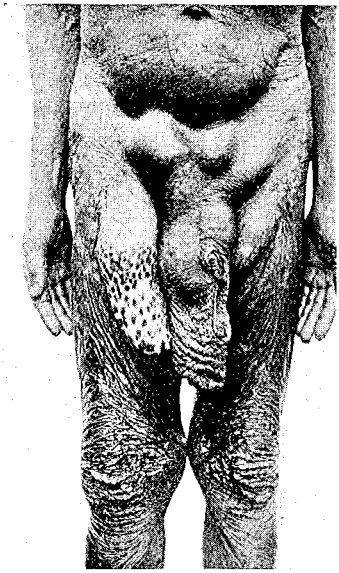

Fig. 4.
Adénolymphocèle.
Atrophie cutanée près des geno

Fig. 5.

Microphoto. Fragment du hile du ganglion 2 de Sombo (grossissement 25 ×), montrant les vaisseaux sanguins et lymphatiques.

A. artères; V. veines; L. lymphatiques et espaces lymphatiques.

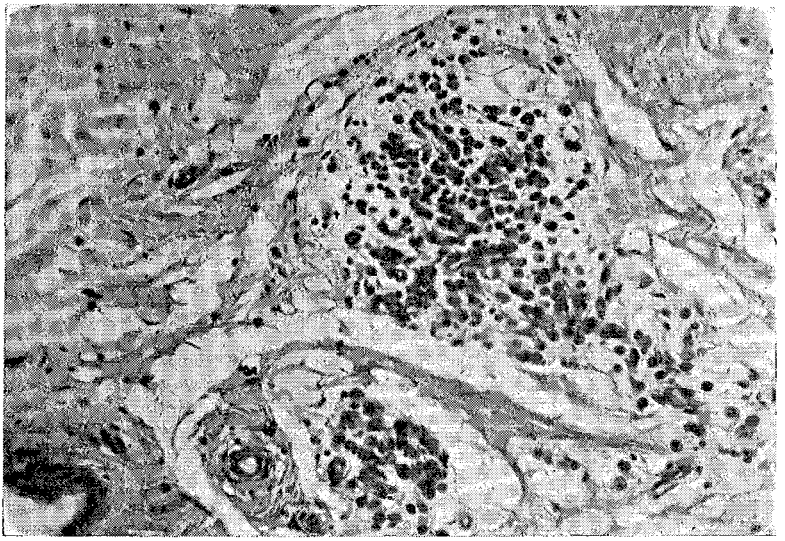

Fig. 6.

Microphoto. Ganglion 2. Sombo (grossissement 44 ×).

Infiltrat de plasmocytes dans le tissus reliant les vaisseaux du hile.

Eene reeks liesklieren van lijders aan elephantiasis van het scrotum werden insgelijks onderzocht. Bij zes patienten uit de Uele streek werd bij allen een min of meer hoogere graad van bindweefselwoekering gevonden. Bij negen zelfde patienten uit de omliggende gewesten van Coquilhatstad bestond : uitgesproken sclerosis in een geval, gedeeltelijk sclerosis in drie en eenvoudig lymphoïde woekering in drie andere.

De juiste oorzaken van zulke verschillen kunnen tot nu toe niet met zekerheid vastgesteld en vragen verdere opzoekingen.

BIBLIOGRAPHIE.

1. — Rodhain, J. : Contribution à l'étude de la localisation ganglionnaire des microfilaria de « *Onchocerca volvulus* ». *Ann. Soc. Belge de Méd. Trop.*, 1936, t. XVI, p. 253.

2. — J. W. W. Stephens et Warrington Yorke, dans Byam et Archibald : *The Practise of Medicine in the Tropics.* London, 1923, t. III, p. 1928.

3. — Dubois, A. : L'éléphantiasis congolais. *Bull. Acad. R. de Méd. de Belgique,* 1940, VIe série, t. V, p. 364.

4. — Joyeux, Ch. et Sice, A. : *Précis de médecine coloniale* (2e édit.). Paris, 1937, p. 299.

5. — Clarac, A., Lebœuf, et Rigollet, dans Ch. Grall et A. Clarac : *Traité de Pathologie exotique.* Paris, 1913, vol. VI. « Microfilaires et Filarioses », pp. 321 et suivantes.

6. — Le Dentu, R. : *La filariose, ses rapports avec l'adénolymphocèle, le varicocèle lymphatique et le lymphangiome pédiculé inguinoscrotal.* Bordeaux, 1907.

7. — Sticker, G., Schüffner, W. et Swellengrebel, N. H., dans C. Mense : *Handbuch der Tropenkrankheiten.* Leipzig, 1929, t. V/I. Wurmkrankheiten, p. 288.

8. — Patrick Manson, dans A. Davidson : *Hygiene and Diseases of Warm climates.* London, 1893.

9. — Kulz, D. : Ueber Volkskrankheiten in stromgebiete des Wuri und Mungo in Kameroun. *Arch. f. Sch. u. Tropenhyg.*, 1908, Bd. 12, p. 545.

10. — Patrick Manson : *Maladies des pays chauds* (4e édit., traduction française), 1908, p. 590.