QUATRE NOUVEAUX CAS DE PARASITISME PAR ONCHOCERCA VOLVULUS CHEZ L'EUROPÉEN

PAR

J. RODHAIN et G. VALCKE

Aux huit cas de parasitisme par Onchocerca Volvulus chez des Européens ayant résidé au Congo Belge, que l'un de nous a pu recueillir depuis 1930, nous pouvons ajouter aujourd'hui 4 observations nouvelles que nous résumons brièvement dans cette note.

1er cas. — Th. 30 ans, robuste. A séjourné pendant 4 ans au Kasaï. Habituellement bien portant. Examiné le 13. XI. 32 en vue de son troisième départ pour l'Afrique, porte en arrière de l'épaule, au niveau de l'épine de l'omoplate, une tumeur de la grosseur d'une noisette et de consistance dure, fibreuse. La ponction de ce nodule fibromateux ramène des microfilaires libres et des œufs embryonés d'Onchocerca volvulus. La formule leucocytaire établie le lendemain de l'excision du nodule filarien accuse une éosinophilie de 42 p. c. La centrifugation du sang n'a pas été faite, mais il est fort probable qu'il existait une infection à Acanthocheilonema perstans très répandue dans les régions où Th. a travaillé comme prospecteur ou préposé à l'exploitation de mines diamantifères.

Th. assure ne jamais avoir senti de douleur quelconque au niveau du nodule vermineux et assure n'avoir jamais souffert de prurigo. L'aspect du tégument du dos et du ventre est du reste normal.

2e cas. — Po. 25 ans. Moyennement robuste. A fait un séjour de 3 ans dans le Bas-Uélé: Buta et Bondo. A souffert d'un bubon inguinal droit suppuré, qui, incisé, a guéri rapidement. Examiné le 14 avril 1933 en vue de son retour en Afrique, nous trouvons dans l'aine droite une chaîne de ganglions encore légèrement engorgés, et au niveau de la crête iliaque antérieure une tumeur dure de 2 centimètres de long sur 1 centimètre de large. La ponction du nodule ramène des microfilaires libres d'Onchocerca volvulus. La formule

leucocytaire établie le lendemain de l'excision du nodule filarien accuse une éosinophilie de 43,5 p. c. En réalité la tumeur vermineuse était constituée par 3 nodules adhérant l'un à l'autre ; l'un de 2 cm. sur 1 1/2 cm. avec cavité centrale était celui que nous avions ponctionné ; un deuxième avait le volume d'une petite noisette et un troisième n'était guère plus gros qu'un petit pois.

La plaie opératoire suppura ce qui nous obligea à sectionner deux points de suture.

Po. nous affirma n'avoir jamais présenté de prurigo au niveau ou dans le voisinage des nodules excisés. Son tégument avait d'ailleurs un aspect normal.

3e cas. — Mme M. adulte. Près de six ans de séjour au Congo Belge, dont les trois dernières années dans le Bas-Uélé où le Dr D'Hooghe constata chez son mari l'existence d'une infection à Onchocerca Volvulus (1).

Mme M. souffre d'oedèmes erratiques type, sans avoir jamais constaté de Loa adulte ni sous la peau ni dans l'œil. La centrifugation de 10 cc. de sang ne montre pas de microfilaires. Elle porte au niveau de la crête iliaque droite 2 petites tumeurs dures, de la grosseur d'un petit haricot coupé en deux. La ponction d'une de ces tumeurs ramène une gouttelette de sérosité louche montrant des microfilaires d'Onchocerca volvulus.

Mme M. n'a d'ailleurs jamais montré de manifestations prurigineuses et ignorait l'existence de ces nodules filariens qui furent difficiles à découvrir dans la couche adipeuse épaisse qui les recouvrait.

Comme elle accusait de la fatigue de la vue, elle fut examinée par un spécialiste qui ne constata aucune lésion organique de l'œil. Nous n'avons pas eu l'occasion d'exciser ces nodules à Onchocerca.

4e cas. — M. adulte, 39 ans, robuste. A fait de la prospection minière au Congo, de 1920 à 1934. Fièvre bilieuse en 1920. Rhumatisme articulaire aigu en 1932. Pleurésie en 1934.

En 1923, a remarqué pour la première fois l'existence d'une petite tumeur dure sur l'épaule gauche, mais ce n'est qu'en mars 1931 que l'affection prurigineuse qui le détermine à nous consulter fait sa première apparition. Elle s'est installée progressivement par poussées séparées au début par des accalmies devenant subintrantes dans la suite : plaques fugaces d'urticaire, papules que le malade compare à des piqûres de moustiques ; vésicules, puis sous l'effet du grattage, petites ulcérations à fond lardacé. Au cours de deux poussées particulièrement violentes, le malade a souffert de plaies ecthymateuses (sarnes) aux lombes et aux fesses.

Le tronc, les lombes, les fesses, les cuisses et les bras ont été pro-

(1) M. D'Hooghe. Contribution à l'étude de l'Onchocercose humaine dans l'Uélé. *Annales Soc. Belge de Méd. Trop.*, T. XIV, 1934, p. 153.

gressivement envahis. Les avant-bras, les jambes, les organes génitaux et la face sont toujours restés indemnes.

De mars 1931 à janvier 1934, le malade a consulté un grand nombre de médecins dont aucun n'a soupçonné l'Onchocercose. En janvier 1932, la généralisation et l'intensité des lésions prurigineuses avec ulcérations ecthymateuses ont nécessité un séjour à l'hôpital, durant lequel il subit une cure d'injections sous-cutanées puis intraveineuses de vaccin antistaphylococcique Bertand. Les trois injections intraveineuses furent suivies de réactions fébriles intenses et après la

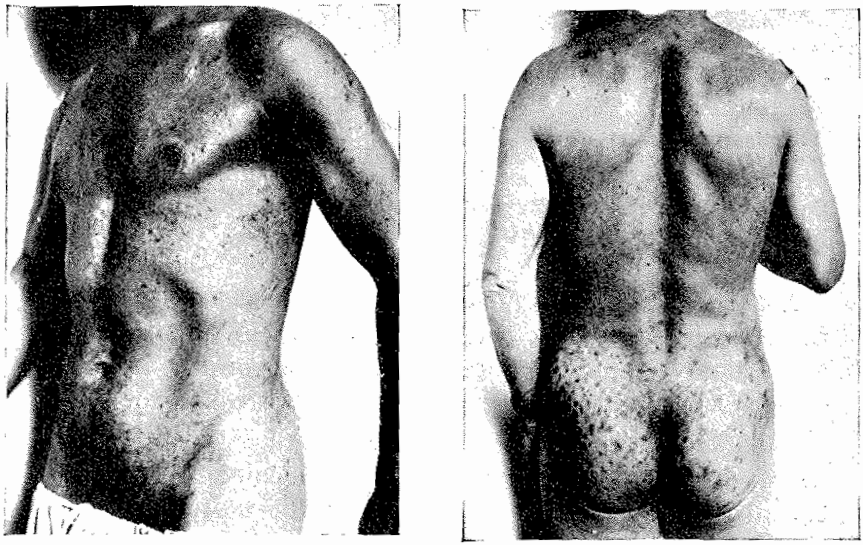

Fig. 1 et 2. — (Photographies du cas 4.) Prurigo avec lésions de grattage.

3e injection (100 millions de germes) les lésions prurigineuses disparurent presque complètement et le malade put reprendre ses occupations.

En janvier 1934, une série d'injections (6) de néosalvarsan puis d'argent colloïdal (5) n'eurent aucun effet sur le prurigo. En février 1934, le malade s'embarqua à Dar-es-Salam pour l'Europe. Le régime alimentaire et l'héliothérapie appliqués durant le voyage ont amené une amélioration notable.

Le 12 mars 1934, au moment de notre examen, il existe des lésions de grattage sur le tronc, la nuque, les lombes, les fesses, les cuisses et les bras. La peau est épaissie et ridée par endroits (fig. 1 et 2). Les ganglions des aines, des aisselles et du cou sont légèrement engorgés et durs. Nous trouvons au niveau de l'épaule gauche un petit

nodule fibreux de la grosseur d'une petite noisette et 3 nodules plus petits sur l'épaule droite. La ponction d'un des kystes de l'épaule gauche ramène des œufs embryonnés d'Onchocerca volvulus. Le sang centrifugé montre la présence de Microfilaria perstans rares. Dans les selles il y a des œufs d'ankylostomes.

Nous excisons les kystes de l'épaule droite le 14. 3. et prélevons en même temps un lambeau cutané au niveau du nodule. Quant au nodule de l'épaule gauche nous y injectons un 1/2 cc. d'une solution de Rivanol à 2 o/oo additionné d'un 1/2 p. c. de Novocaïne, et pratiquons l'excision pour examen histologique le 19. 4. 34.

La formule leucocytaire indique une éosinophilie de 75,5 pour cent à la date du 12. III. 34; cette éosinophilie était diminuée à 57,5 p. c. le 23 avril suivant. Le Bordet Waserman fut négatif. Les urines ne contenaient ni albumine ni sucre. Le malade fut soumis à un traitement au mitigal qui n'amena aucune sédation du prurit. Il reçut ensuite des injections intraveineuses d'hyposulfite de Na., 1 gr. par jour, combinées avec des injections intramusculaires de campolon et fut soumis à un régime alimentaire hypotoxique. Ses occupations l'appelant en France, il ne put suivre ce traitement assez longtemps pour en obtenir un résultat appréciable.

Nous avons pu prélever chez trois de ces porteurs de nodules filariens, des lambeaux cutanés excisés au niveau même des granulômes vermineux. Chez le cas 4 nous avons même pu obtenir deux fragments de peau.

Dans *aucun de ces cas* nous n'avons rencontré de microfilaires dans le derme. Dans le cas 2 des microfilaires libres étaient nombreuses dans le tissu fibreux de néoformation qui constitue la trame du nodule.

Quant aux lésions histologiques, elles consistaient en quelques infiltrations discrètes périvasculaires dans le derme des cas 1 et 2. Le chorion du cas 4 montrait, lui, une infiltration intense telle qu'on la rencontre dans le prurigo chronique.

L'examen de la tumeur injectée de Rivanol et excisée après cinq jours nous a démontré que les vers avaient été réellement tués par le médicament. Les anses vermineuses étaient affaissées, et certaines envahies par des leucocytes.

Notre intention n'est pas ici de discuter la pathogénie des manifestations prurigineuses qui se rencontrent avec une fréquence pour le moins anormale chez les porteurs Européens d'Onchocerca volvulus, et que nous avons constatées avec une

intensité remarquable chez un de nos 4 nouveaux malades (Photos 1 et 2). Nous n'avons voulu aujourd'hui qu'apporter du nouveau matériel pour le débat.

Nous devons pourtant insister sur l'absence de microfilaires dans le derme prélevé à la hauteur même de deux groupes de nodules filariens chez le malade atteint de prurigo chronique. Ce fait plaide en faveur de l'opinion de ceux qui pensent que les embryons filariens ne jouent qu'un rôle secondaire dans la sensibilisation du derme et le déclanchement du prurigo considéré comme une manifestation allergique sous la dépendance du parasitisme de l'Onchocerca volvulus chez l'homme.

Institut de Médecine Tropicale Prince Léopold
et Clinique Léopold II, Anvers.